

Travail de maîtrise

Faculté de Médecine
Université de Lausanne (Suisse)

La leucocorie chez l'enfant

Décembre 2012



Luc Ka-Sing Ho

Place Benjamin-Constant 4
1003 Lausanne
holuckasing@gmail.com

Tuteur

Prof. Francis Munier

Professeur associé, Médecin-adjoint
Hôpital Ophtalmique Jules-Gonin
Avenue de France 15
1000 Lausanne 7

Co-tuteur

Dr. Aubin Balmer

PD, MER, Médecin-adjoint
Hôpital Ophtalmique Jules-Gonin
Avenue de France 15
1000 Lausanne 7

Expert

Prof. Léonidas Zografos

Professeur ordinaire, Chef de Service,
Directeur médical, Directeur scientifique
Hôpital Ophtalmique Jules-Gonin
Avenue de France 15
1000 Lausanne 7

Table des matières

Résumé	3
Introduction	4
Méthode et patients	5
Descriptif des maladies oculaires se manifestant le plus fréquemment par une leucocorie	5
□ Le rétinoblastome	5
□ La maladie de Coats	7
□ La persistance et l'hyperplasie du vitré primitif	7
□ La cataracte.....	8
Résultats	9
Discussion	12
Conclusion.....	16
Remerciements	17
Références	17

La leucocorie chez l'enfant

Luc Ka-Sing Ho^a, Francis Munier^b, Aubin Balmer^b

a : Université de Lausanne, b : Hôpital Ophtalmique Jules-Gonin, Lausanne - Décembre 2012

Résumé

Introduction : La leucocorie ou le reflet pupillaire blanchâtre traduit la réflexion de la lumière dans l'aire pupillaire d'une lésion intraoculaire lors de l'éclairage du fond d'œil. Elle peut prendre des colorations diverses, blanche, jaune, grise, selon la nature de la maladie, présenter un caractère intermittent et fugitif dépendant de l'éclairage, de l'angle d'observation, de la localisation et de la taille de la lésion. La leucocorie est la première manifestation de nombreuses affections oculaires dont le rétinoblastome, tumeur maligne de la rétine, constitue l'atteinte la plus grave parce qu'elle peut mettre en péril non seulement la vue mais aussi la vie de l'enfant. Les autres maladies en cause sont dans l'ordre de fréquence la maladie de Coats, la persistance et hyperplasie du vitré primitif, les maladies inflammatoires (uvéites, toxoplasmose, toxocarose oculaire,...), la rétinopathie du prématuré, les malformations oculaires (fibres à myéline, colobomes, plis falciformes,...), la cataracte, l'hémorragie vitréenne et le décollement de rétine.

Objectif : Le but de ce travail est d'analyser les maladies oculaires de l'enfant qui se manifestent par une leucocorie comme signe d'appel et d'étudier leur fréquence relative.

Méthode : Il s'agit d'une étude rétrospective de 1037 enfants consécutifs examinés à l'unité d'oncopédiatrie de l'Hôpital Ophtalmique de Lausanne du 1^{er} janvier 1980 au 31 décembre 2010 pour une affection oculaire. Les diagnostics des patients ayant présenté une leucocorie comme signe ont été collectés. En complément, l'âge au premier symptôme, l'âge au diagnostic, le genre, l'hérédité et la latéralité ont été pris en compte selon la nature de la lésion et la documentation disponible.

Résultats : Sur 1037 patients, nous avons dénombré 537 cas de rétinoblastome (52%), 281 cas de malformations congénitales (27%), 169 cas de maladies vasculaires (16%). Parmi les affections s'étant manifestées par une leucocorie, le rétinoblastome arrive en première place (315 cas sur 537) (59%), puis viennent la maladie de Coats (21 cas sur 67) (31%), la cataracte (17 cas sur 68) (25%) et la persistance et hyperplasie du vitré primitif (16 cas sur 66) (24%).

Conclusion : La connaissance des caractéristiques de la leucocorie chez l'enfant et la prise de conscience de son importance diagnostique sont essentielles dans le dépistage précoce d'affections rétiniennes qui peuvent avoir des répercussions non seulement sur la fonction visuelle mais aussi sur le pronostic vital.

Introduction

La leucocorie, ou le reflet pupillaire blanchâtre, traduit la réflexion de la lumière dans l'aire pupillaire d'une lésion intraoculaire lors de l'éclairage du fond d'œil (Figure 1). Les nombreuses variations du phénomène expliquent souvent la raison d'un diagnostic tardif. Selon le degré de vascularisation, de calcification, de la fibrose, la présence d'une hémorragie ou d'exsudats, la leucocorie peut prendre des colorations diverses, blanches, jaunes ou grises. Elle peut présenter un caractère intermittent et fugitif dépendant de l'éclairage, de l'angle d'observation, de la position du regard, de la dilatation pupillaire, de la localisation et de la taille lésionnelle. Dans les cas d'atteinte périphérique, la leucocorie peut même passer inaperçue. Elle peut être de plus homogène ou hétérogène, unilatérale ou bilatérale¹.



Figure 1. Leucocorie de l'œil droit (pupille blanche) chez un enfant de 2 ans découverte lors d'une séance de photo. C'est souvent dans ces circonstances qu'est mis en évidence une leucocorie.

Son origine est essentiellement rétinienne ou vitrénne. Plus rarement, elle peut être induite par des anomalies du segment antérieur et en particulier du cristallin. Elle peut être la manifestation d'une atteinte tumorale, inflammatoire, infectieuse, vasculaire, congénitale ou traumatique^{2,3}.

Elle est la première manifestation de nombreuses affections oculaires dont le rétinoblastome constitue l'atteinte la plus grave puisqu'il peut mettre en péril non seulement la vue mais aussi la vie de l'enfant² (Figure 1). En effet, la présence de ce signe chez un enfant atteint de rétinoblastome ou de la maladie de Coats est généralement liée à un stade avancé de ces affections^{1,4}. La raison d'un traitement lourd, mutilant, voire inefficace est souvent liée à un traitement tardif du rétinoblastome. Un diagnostic posé suffisamment tôt permet un traitement spécifique bien toléré, peu coûteux et efficace pouvant offrir jusqu'à 95% de taux de guérison⁵.

Après le rétinoblastome, les autres maladies pouvant causer une leucocorie sont la maladie de Coats⁶, la persistance et l'hyperplasie du vitré primitif, les atteintes inflammatoires (uvéites, toxoplasmose, toxocarose oculaire,...), la rétinopathie du prématuré, les malformations oculaires (fibres à myéline, colobomes, plis falciformes,...), la cataracte, l'hémorragie vitrénne ou encore le décollement rétinien^{7,8}. Des leucocories artefactuelles peuvent aussi parfois être observées⁹.

Sa découverte est le plus souvent rapportée par la famille, reflet fréquemment qualifié de bizarre ou d'étrange, le plus souvent visible sur des photographies prises avec flash^{10,11} (Figure 2). La plupart du temps, le délai au diagnostic est retardé par méconnaissance de l'importance de ce signe d'appel¹¹.

Le but de ce travail est d'analyser les maladies oculaires de l'enfant qui se manifestent d'abord par une leucocorie et d'étudier leur fréquence relative.

Méthode et patients

Cette étude rétrospective est basée sur 1037 enfants consécutifs examinés à l'unité d'oncopédiatrie de l'Hôpital Ophtalmique Jules-Gonin de Lausanne du 1^{er} janvier 1980 au 31 décembre 2010 pour une affection oculaire. Les diagnostics des patients ayant présenté une leucocorie comme signe ont été collectés. Les maladies intraoculaires sont classées par catégories et dans l'ordre de fréquence. Puis, dans ce collectif, sont regroupées par ordre de fréquence les maladies qui se manifestent d'abord par une leucocorie (premier signe). En complément, l'âge au premier symptôme, l'âge au diagnostic, le genre, l'hérédité et la latéralité ont été pris en compte selon la nature de la lésion et la documentation disponible.

Descriptif des maladies oculaires se manifestant le plus fréquemment par une leucocorie

- Le **rétinoblastome** est la tumeur oculaire maligne la plus fréquente chez l'enfant¹ (Figure 2). Ce cancer rétinien se développe à partir d'un rétinoblaste, précurseur des cônes, après inactivation mutationnelle des deux allèles du gène RB1, un suppresseur de tumeur. Le contrôle de la croissance cellulaire étant défectueuse, la tumeur peut dès lors se développer au niveau de la rétine¹⁴. Dans les pays développés, la majorité du diagnostic de rétinoblastome se fait avant l'âge de 3 ans. Dans plus de 40% des cas, il est héréditaire et transmis de façon autosomique dominant. Parmi les rétinoblastomes héréditaires, les rétinoblastomes familiaux représentent 10 à 12% des cas. De plus, tous les rétinoblastomes multifocaux sont héréditaires. En revanche les cas unilatéraux et uni-focaux sont d'ordinaire non héréditaires mais peuvent l'être dans environ 10% des cas. La maladie est bilatérale dans environ 40% des cas. L'âge de l'apparition du rétinoblastome est de 16 mois en moyenne, 7 mois pour les cas bilatéraux et 24 mois pour les cas unilatéraux. Le rétinoblastome se manifeste le plus fréquemment par une leucocorie (60%), par un strabisme (20%), ou les deux. Dans 20% des cas, n'importe quel autre signe oculaire peut être au-devant de la scène,

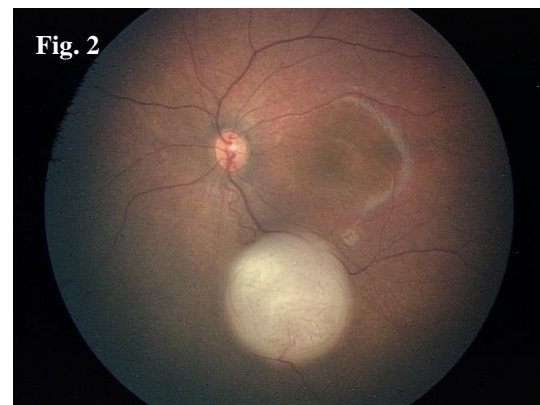


Figure 2. Rétinoblastome endophytique unifocal de l'œil gauche.

lié aux complications évolutives ou inflammatoires de la tumeur¹. Il peut se présenter de différentes manières selon le degré d'évolution, tumeurs isolées ou multiples, (Figures 3a-3d) de petites dimensions ou occupant toute la rétine et le vitré, susceptible de se répandre dans la loge vitréenne (Figure 4) ou d'entraîner un décollement de rétine total (Figure 5).

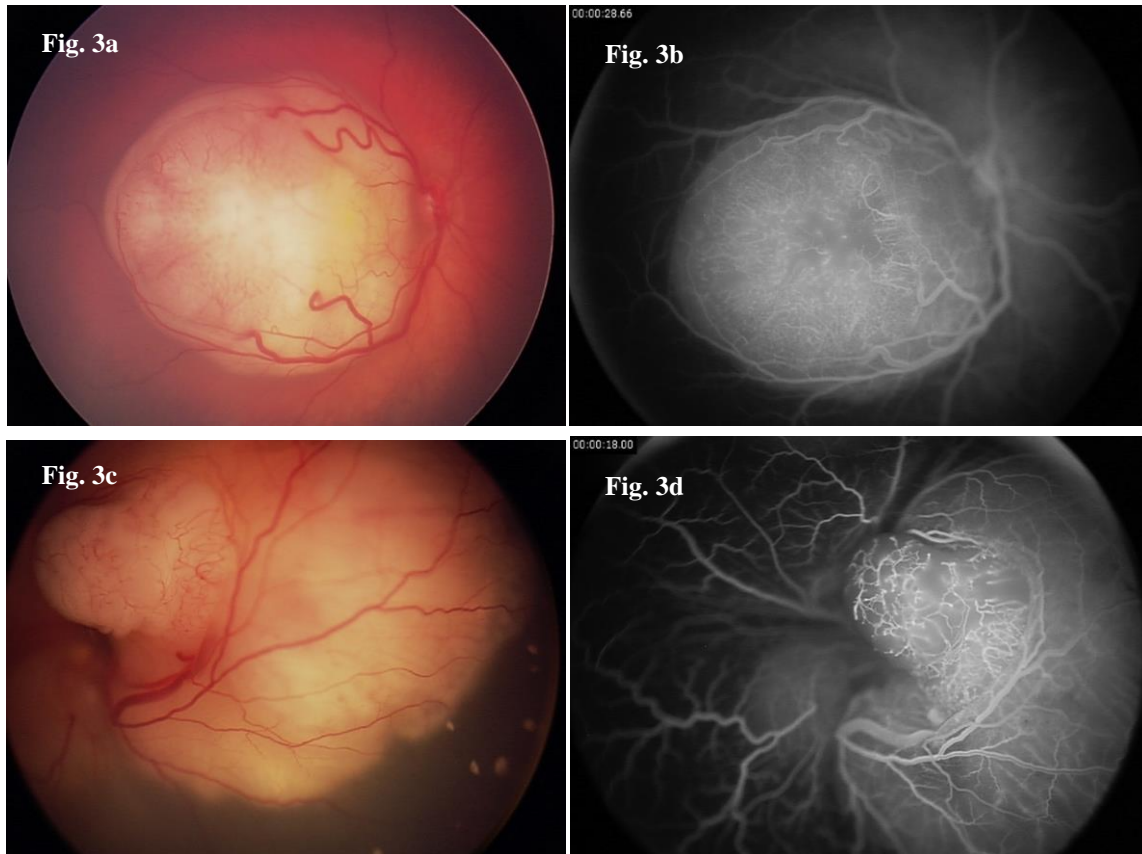


Figure 3. Rétinoblastome bilatéral chez un enfant de 3 mois. (a) Rétinoblastome couvrant l'aire maculaire de l'œil droit et (b) son angiographie, temps précoce. (c) Rétinoblastome au pôle postérieur avec décollement de rétine de l'œil gauche et (d) son angiographie, temps précoce.

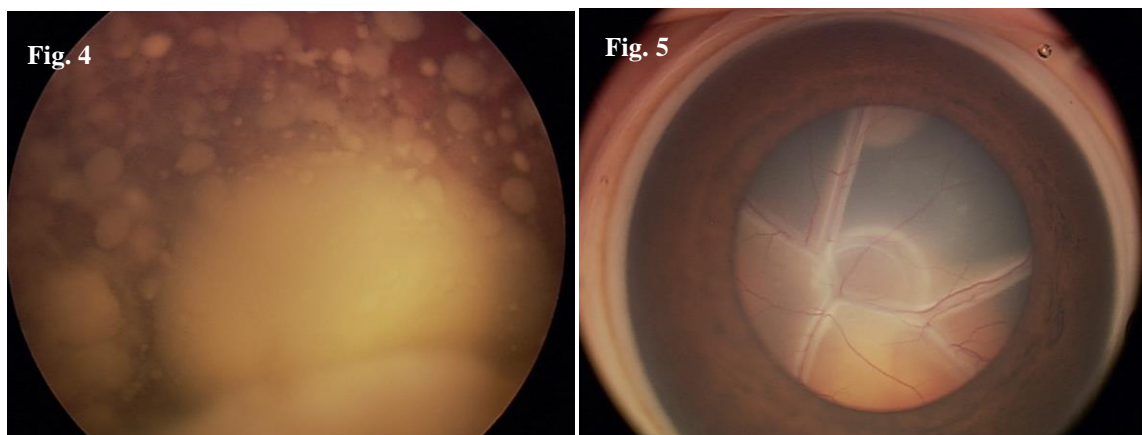


Figure 4. Essaimage vitréen massif dans le cadre d'un rétinoblastome unilatéral unifocal. **Figure 5.** Décollement de rétine total dans le contexte d'un rétinoblastome sous-jacent

- La **maladie de Coats** est caractérisée par un développement anormal de vaisseaux sanguins de la rétine. Ce phénomène cause une désorganisation de la paroi vasculaire entraînant une perméabilité anormale des cellules endothéliales des capillaires rétiniens. On retrouve une production d'exsudats importants pouvant soit s'accumuler en région maculaire et imiter un rétinoblastome endophytique ou amener un décollement de rétine mimant un rétinoblastome exophytique (Figure 6). La cause de la maladie de Coats se trouverait dans une mutation somatique du gène NDP (Norrie Disease Protein) résultant d'une production déficitaire de la protéine Norrin, nécessaire au bon développement vasculaire de la rétine⁴. Cette maladie rare se traduit typiquement par une atteinte unilatérale (90%⁸) et touche surtout les garçons entre 5 et 10 ans (80%). Elle peut entraîner des déficits fonctionnels pouvant aller jusqu'à la cécité. La maladie peut se manifester par une baisse de vision, un strabisme ou une leucocorie. La leucocorie est causée par des exsudats jaunâtres accumulés au pôle postérieur (Figure 7). La maladie de Coats se distingue du rétinoblastome par l'âge moyen d'apparition plus élevé, l'absence d'hérédité, la présence de télangiectasies et d'exsudats massifs^{1,7}.

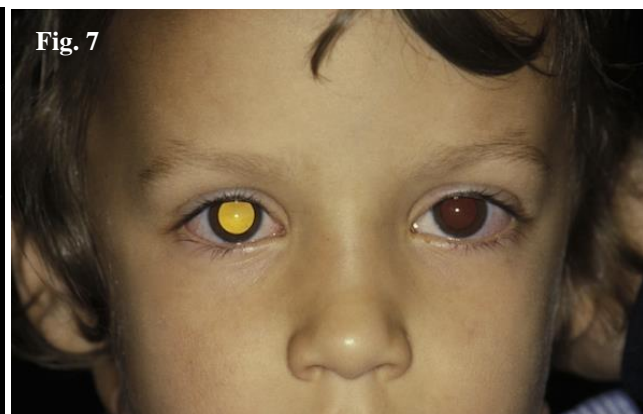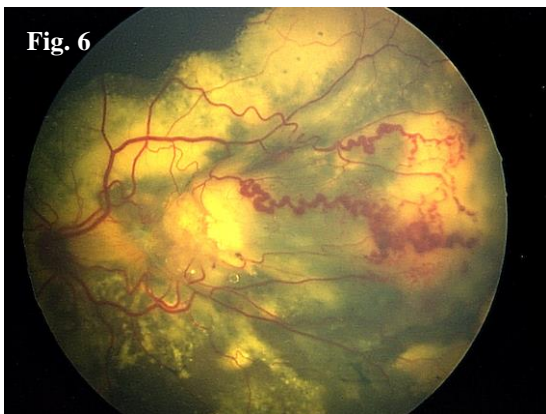


Figure 6. Maladie de Coats avec des exsudats massifs au pôle postérieur et accumulation sphéroïde pseudo-tumorale en zone maculaire. **Figure 7.** Leucocorie dans le cadre d'une Maladie de Coats. Les exsudats massifs au pôle postérieur donnent une coloration jaunâtre à la leucocorie.

- La **persistance et l'hyperplasie du vitré primitif (PHVP)**, ou persistance de la circulation fœtale, est une anomalie congénitale rare du développement oculaire. Elle est le résultat d'un défaut de régression des structures embryonnaires que sont le vitré primitif et l'artère hyaloïde. Le tissu mésenchymateux, initialement destiné au développement vasculaire, forme une masse derrière le cristallin. Une membrane rétrolentale blanchâtre peut alors produire une leucocorie. Cette maladie non héréditaire fait partie des lésions bénignes les plus fréquentes pouvant imiter le rétinoblastome¹². L'atteinte est le plus souvent unilatérale, associée à un étirement des procès ciliaires et à une microphthalmie dans un tiers des cas. Les atteintes bilatérales sont rares et souvent associées à la trisomie 13¹⁵. Une cataracte, un glaucome, une hémorragie

intraoculaire et un décollement rétinien peuvent survenir dans l'évolution naturelle de la maladie¹ (Figure 8).

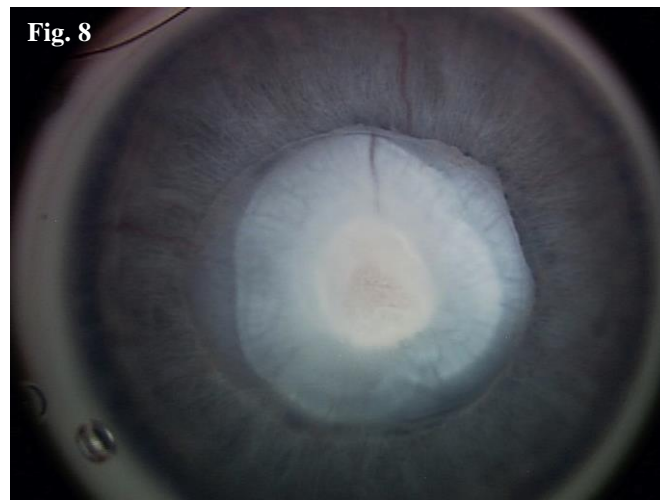


Figure 8. Persistence et hyperplasie du vitré primitif découverte à 1 mois de vie.

- La **cataracte** chez l'enfant est une opacification du cristallin pouvant induire un mauvais développement de la fonction visuelle. Elle peut être congénitale, d'origine familiale (transmission autosomique dominante), secondaire à une maladie familiale (transmission autosomique dominante), à une infection congénitale (toxoplasmose, Herpes simplex virus, cytomégalovirus), à des maladies systémiques ou métaboliques (syndrome de Turner, syndrome de Down, Diabète mellitus, galactosémie) ou à une corticothérapie de longue durée. Elle peut également avoir une origine génétique. Enfin, elle peut faire suite à un traumatisme ou à une inflammation (uvéïte). Elle peut se manifester par une pupille blanche, en fait une pseudo-leucocorie, traduisant la présence d'opacités dans le cristallin⁶ (Figure 9).

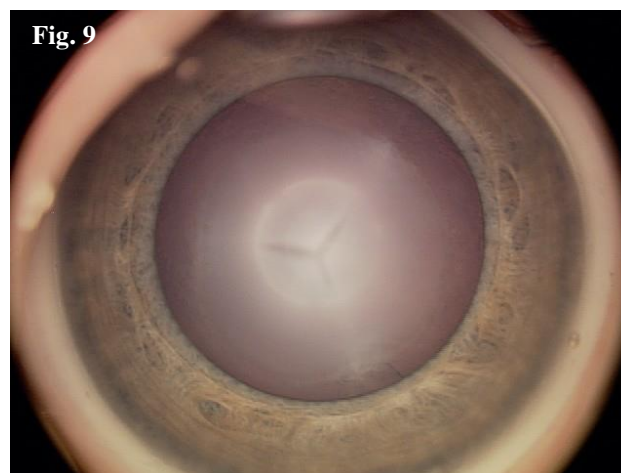


Figure 9. Cataracte congénitale.

Résultats

Parmi les 1037 patients inclus dans notre étude, nous dénombrons 537 cas de rétinoblastome (52%), et 500 autres cas répartis par catégories d'affections suivantes: 281 cas de malformations congénitales (27%), 169 cas de maladies vasculaires (16%), 16 cas de tumeurs autres que le rétinoblastome (1.5%), 8 cas de phacomatoses (0.8%), 7 cas de traumatismes (0.7%), 3 cas de maladies inflammatoires (0.3%) et 16 cas d'affections diverses (1.5%). (Tableau 1)

Tableau 1. Diagnostic différentiel des lésions intraoculaires de l'enfant. 1037 cas, Hôpital Ophtalmique Jules-Gonin, 1980-2010	
1. Rétinoblastomes	51.7% (537 cas)
2. Malformations congénitales	27.09% (281 cas)
PHVP, colobome postérieur, pli falciforme ou pli rétinien congénital, fibres à myéline, Morning Glory syndrome, rétinosischisis juvénile lié à l'X, dysplasie rétinienne, maladie de Norrie, Incontinentia pigmenti, cataracte congénitale et juvénile, opacité cornéenne congénitale, microphthalmie/anophthalmie, malformation du segment antérieur, malformation du nerf optique, amaurose congénitale de Leber, malformations vasculaires	
3. Maladies vasculaires	16.2% (169 cas)
Rétinopathie du prématuré, maladie de Coats, angiomatose miliaire de Leber, vitréorétinopathie, microanévrisme	
4. Autres Tumeurs	1.54% (16 cas)
Xanthogranulome juvénile, médullo-épithéliome, tumeurs du nerf optique, hémangiome choroidien, hamartome combiné, tumeurs de l'orbite	
5. Phacomatoses	0.77% (8 cas)
Astrocytome rétinien (sclérose tubéreuse de Bourneville), angiomatose encéphalotrigémينية de Sturge-Weber, neurofibromatose (von Recklinhausen)	
6. Traumatismes	0.67% (7 cas)
Contusion du globe, Shaken baby syndrome	
7. Maladies Inflammatoires	0.28% (3 cas)
Rétinite à Herpes simplex (Epstein-Barr virus), chorioretinite, vasculite	
8. Divers	1.54% (16 cas)
Hémorragie vitréenne, décollement de la rétine (rhegmatogène), hémorragie rétinienne, luxation du cristallin	

Dans cette cohorte de patients, le nombre total de cas s'étant manifestés par une leucocorie comme premier signe se monte à 387. Parmi les 537 cas de rétinoblastome, 315 ont présenté une leucocorie comme premier signe (59%). Dans les autres cas, la leucocorie s'est manifestée dans 67 cas (13%). Il s'agissait de 21 cas de maladie de Coats (31%), 17 cas de cataracte (25%), 16 cas de PHVP (24%), 3 cas de dysplasie rétinienne (4%), 3 cas de colobome (4%), 2 cas de maladie de Norrie (3%), 6 cas d'affections diverses (9%) soit un médulloépithéliome, une rétinopathie de la prématurité, une hémorragie vitréenne, une vitréorétinopathie exsudative familiale, un syndrome polymalformatif et une opacité cornéenne. (Tableau 2)

Tableau 2. Diagnostics avec une leucocorie comme premier signe. 387 cas sur 1037 (1980-2010)			
	Nombre total de cas	Nombre de leucocorie comme premier signe	Taux de leucocorie comme premier signe
Rétinoblastome	537	315	59%
Maladie de Coats	67	21	31%
Cataracte	68	17	25%
PHVP	66	16	24%
Autres	299	18	6%
Total	1037	387	

Le nombre de nouveaux cas ayant présenté une leucocorie comme premier signe, examinés et entièrement documentés à l'Hôpital Ophtalmique Jules-Gonin, à l'exclusion des cas référés, comprend 244 patients dont 171 cas de rétinoblastome. Les trois autres affections les plus fréquentes dans cette cohorte sont la maladie de Coats (21 cas), la PHVP (20 cas) et la cataracte (15 cas). (Tableau 3)

Tableau 3. Diagnostics avec une leucocorie comme premier signe (nouveaux cas exclusivement documentés à l'Hôpital Ophtalmique Jules-Gonin)	
Rétinoblastome	171 (70.0%)
Maladie de Coats	21 (8.6%)
PHVP	20 (8.2%)
Cataracte	15 (6.1%)
Colobomes	3 (1.2%)
Dysplasies rétiniennes	2 (0.8%)
Maladie de Norrie	2 (0.8%)
Morning Glory Syndrome	2 (0.8%)
Maladie de Bourneville	2 (0.8%)
Rétinopathie de la prématurité	1 (0.4%)
Vitréorétinopathie familiale exsudative	1 (0.4%)
Médulloépithéliome	1 (0.4%)
Gliome du nerf optique	1 (0.4%)
Opacités cornéennes	1 (0.4%)
Anomalie de Peters	1 (0.4%)
Total	244

Résultats des critères diagnostiques retenus parmi les 244 enfants entièrement examinés et exclusivement documentés à l'Hôpital Ophtalmique Jules-Gonin à Lausanne (Tableau 4) :

- **Le rétinoblastome :** Parmi les cas de rétinoblastome, 90% des diagnostics ont été posés avant l'âge de 4 ans (moyenne générale, 21 mois). 40% avaient une composante héréditaire, 37% étaient bilatéraux, touchant les garçons dans 53% et les filles dans 47% des cas. L'âge moyen d'apparition de la leucocorie comme premier signe d'appel était de 18 mois en moyenne, 10 mois pour les cas bilatéraux et 23 mois pour les cas unilatéraux. 59% de nos cas de rétinoblastome ont présenté une leucocorie comme signe d'appel. Dans 29% des cas, le strabisme accompagnait la leucocorie comme premier signe.
- **La maladie de Coats :** Le diagnostic de maladie de Coats a été fait en moyenne à 34 mois de vie. Nos résultats n'ont pas montré de composante héréditaire. 100% des cas étaient unilatéraux. 71% des maladies de Coats touchaient des garçons, 29% des filles. L'âge moyen d'apparition de la leucocorie comme premier signe était de 28 mois. 31% de nos cas de maladie de Coats présentaient une leucocorie comme premier signe d'appel.
- **La persistance et l'hyperplasie du vitré primitif :** Dans notre collectif de PHVP, l'âge moyen au diagnostic était de l'ordre de 5 mois. Nos résultats n'ont pas montré de composante héréditaire et 27% étaient bilatéraux. 41% touchaient des garçons, 59% des filles. L'âge moyen d'apparition de la leucocorie comme premier signe était de 1.7 mois, 1 mois dans les cas bilatéraux, 2 mois dans les cas unilatéraux. 24% de nos cas de PHVP présentaient une leucocorie comme premier signe d'appel.
- **La cataracte :** L'âge moyen au diagnostic était de 16 mois. Nos résultats ne nous ont pas permis d'établir un contexte héréditaire clair. 54% des cas étaient unilatéraux, avec une répartition de 54% pour les garçons, 46% pour les filles. L'âge moyen d'apparition de la leucocorie comme premier signe était de 16 mois. 25% de nos cataractes présentaient une leucocorie comme signe d'appel.
- **Autres :** Parmi les autres affections signalées par une leucocorie (7%) nous notons 3 colobomes, 2 dysplasies rétiniennes, 2 maladies de Norrie, 2 Morning Glory Syndromes, 2 maladies de Bourneville, 1 rétinopathie de la prématurité, 1 vitréorétinopathie familiale exsudative, 1 médulloépithéliome, 1 gliome du nerf optique, 1 présence d'opacités cornéennes et 1 anomalie de Peters.

Tableau 4. Résumé des critères diagnostiques parmi les diagnostics des 244 enfants entièrement examinés à l'Hôpital Ophtalmique Jules-Gonin

Critères	Rétinoblastome	Maladie de Coats	PHVP	Cataracte
Âge au diagnostic	13 mois, cas bilatéraux 26 mois, cas unilatéraux	34 mois	5 mois	16 mois
Âge d'apparition de la leucocorie comme 1 ^{er} signe	10 mois, cas bilatéraux 23 mois, cas unilatéraux	28 mois	1.7 mois	16 mois
Genre	Indifférent	71% garçons	59% filles	Indifférent
Hérédité	40% héréditaire	Négative	Négative	Possible
Latéralité	63% unilatérale	100% unilatérale	73% unilatérale	Indifférent

Discussion

La leucocorie est un signe majeur en ophtalmologie pédiatrique. Jusqu'à preuve du contraire, elle doit être considérée comme une manifestation possible d'un rétinoblastome. S'agissant d'une tumeur maligne de la rétine traitable aux stades précoces mais difficile à juguler à un stade avancé, l'enjeu est de taille.

Selon la littérature, la leucocorie constitue le signe d'appel le plus fréquent du rétinoblastome. Notre étude nous le confirme en montrant dans notre série de 1037 enfants atteints d'affections oculaires 537 cas de rétinoblastome (51.7%), dont 59% se sont manifestés par une pupille blanche. Une suspicion de rétinoblastome implique donc une évaluation et un diagnostic de certitude dans les meilleurs délais. Le traitement en sera que moins traumatisant et plus efficace diminuant considérablement les indications à l'énucléation voire une évolution vers une dissémination métastatique. Une anamnèse familiale positive de rétinoblastome doit systématiquement faire penser à la possibilité d'une transmission de la maladie chez les descendants. La présence d'un cas de rétinoblastome dans la famille nécessite en conséquence une investigation de tous les descendants et enfants apparentés pour dépistage. Le traitement actuel permet le plus souvent une éradication des foyers tumoraux, la préservation d'une certaine fonction et la conservation du globe⁵.

Bien qu'au premier plan, le rétinoblastome n'est pas le seul diagnostic à se manifester par une pupille blanche. Dans notre étude, les malformations congénitales, par exemple, représentent 27,1% des cas. Il

s'agit principalement de deux affections, la persistance et l'hyperplasie du vitrée primitif (66 cas) et la cataracte (68 cas). Les maladies vasculaires sont présentes chez 16,2% dont 40% de maladies de Coats (67 cas). Cette dernière présente souvent une symptomatologie similaire au rétinoblastome, soit une leucocorie, un strabisme et une baisse de la vision. À la différence du rétinoblastome, la maladie de Coats présente souvent des paramètres spécifiques comme un âge d'apparition moyen plus tardif, une présence de télangiectasies et d'exsudats, une unilatéralité presque exclusive, des hémorragies plus fréquentes, une absence d'essaimage vitréen et de calcification⁴. La distinction entre ces deux maladies est primordiale puisque leur évolution naturelle respective engendre des conséquences différentes. Dans leur évolution la plus défavorable, la maladie de Coats peut mener à une cécité alors que le rétinoblastome peut entraîner un décès.

Nos résultats concernant la fréquence des maladies imitant le rétinoblastome sont similaires à ceux publiés dans d'autres études. Dans un centre comparable au notre, l'équipe de *Shields CL et al* a publié récemment une série de 2775 patients sur les lésions simulant un rétinoblastome. Le rétinoblastome représentait 78% des cas et les pseudo-rétinoblastomes 22%. Parmi ces derniers, 40% étaient des maladies de Coats, 28% des PHVP¹⁶.

Dans l'étude de *Balmer A et al* (2002), la leucocorie est retrouvée comme signe d'appel dans 60% des cas de rétinoblastome¹. *Wallach M et al*, dans une étude rétrospective portant sur 139 patients atteints de rétinoblastome, ont trouvé une fréquence de 48.2% de leucocorie¹⁰. Notre étude montre dans le rétinoblastome une fréquence comparable avec 59% de leucocorie comme signe d'appel. Il convient une fois de plus d'insister sur l'importance de ce signe puisqu'il est le plus fréquemment retrouvé comme le premier signe de manifestation dans cette affection tumorale. Toutefois, la présence d'une leucocorie dans le rétinoblastome est plutôt un signe tardif, associée à un bon taux de survie (88% à 5 ans) mais nécessitant souvent une thérapie lourde¹⁷. En effet, pour qu'une leucocorie se manifeste, la tumeur doit avoir une certaine taille et être localisée préférentiellement au pôle postérieur. Une tumeur sise en dehors du pôle postérieur est plus difficile à percevoir car elle dépend du degré de dilatation de la pupille et de l'angle d'observation.

Puis dans l'ordre de fréquence, la leucocorie en tant que premier signe s'est retrouvée dans 31% des maladies de Coats, 25% des cataractes et 24% des PHVP.

Dans la cohorte des cas entièrement examinés et documentés à l'Hôpital Ophtalmique Jules-Gonin, centre de référence, 244 enfants ont présenté une leucocorie comme premier signe. Il s'agissait dans 70% des cas un rétinoblastome, et dans 23% une maladie de Coats, une PHVP ou une cataracte. Bien que beaucoup plus rares, de nombreuses autres pathologies (cf. Tableau 1) font partie du diagnostic différentiel.

Les critères que nous avons retenus nous permettent de mieux différencier les origines de la leucocorie. Dans le rétinoblastome, elle se manifeste vers l'âge moyen de 18 mois, 10 mois pour les cas bilatéraux, 23 mois pour les cas unilatéraux. Il a fallu en moyenne 3 mois après la découverte de la leucocorie avant d'avoir le diagnostic de rétinoblastome. Les garçons et les filles sont atteints dans une proportion semblable et 63% sont des tumeurs unilatérales. Ces chiffres rejoignent ceux publiés précédemment et ils ne font que renforcer la tendance des critères diagnostiques du rétinoblastome^{1,5,7,8,10}.

Nos sujets atteints de PHVP ont un âge d'apparition moyen de la leucocorie de 1.7 mois et un âge au diagnostic de 5 mois. 73% de cette malformation congénitale sont unilatérales et elle touche d'avantage de filles dans notre étude (59%). Toutefois, ce chiffre n'est probablement pas significatif dû au petit nombre de cas.

Comme souvent mentionné dans la littérature, la maladie de Coats est un diagnostic de l'enfant plus âgé et touche majoritairement les garçons. Différentes sources rapportent un âge d'apparition entre 5 à 10 ans^{1,4,7,8}, mais la maladie de Coats peut également se manifester dès les premiers mois de vie. Comme le montre notre étude, 24% des patients avaient moins de 12 mois au moment du diagnostic. Il est connu que plus cette maladie se manifeste tôt, plus elle se présente à un stade avancé⁴. Notre série de patients atteints de la maladie de Coats montre une apparition de la leucocorie à 28 mois déjà et un délai de 6 mois pour le diagnostic. Cependant, il est utile de se souvenir que la maladie de Coats survient en général chez les enfants plus âgés que chez ceux atteints d'un rétinoblastome.

Nos résultats concordent avec ceux du Tableau 5 (*Balmer et al*)¹.

Tableau 5. Critères diagnostiques du rétinoblastome et des pseudo-rétinoblastomes. Extrait du chapitre "Rétinoblastome" de "Tumeurs intraoculaires", selon <i>Balmer et al</i> (2002) ¹			
Critères	Rétinoblastome	Maladie de Coats	PHVP
Âge d'apparition moyenne	12 mois, cas bilatéraux 24 mois, cas unilatéraux	5 – 10 ans	Congénital
Genre	Indifférent	80% garçons	Indifférent
Hérédité	50% héréditaire, autosomique dominant	Négative	Négative
Latéralité	60% unilatérale	90% unilatérale	90% unilatérale

Dans notre étude, la cataracte s'est manifestée par une pupille blanche à l'âge moyen de 16 mois. Le diagnostic est immédiat à l'examen bio-microscopique. Nous n'avons pas retrouvé de prédominance

de sexe ni de latéralité. Nos résultats concordent avec ceux présentées par *Kouassi FX et al* en 1999¹⁸. En résumé, un âge d'apparition de la leucocorie avant 12 mois suggère plutôt un rétinoblastome bilatéral ou une PHVP et un âge d'apparition à plus de 12 mois nous évoque d'avantage un rétinoblastome unilatéral, une maladie de Coats ou une cataracte. Pour cette dernière, un simple examen ophtalmologique à la lampe à fente devrait permettre de mettre en évidence les opacités du cristallin⁷. Une imagerie à l'aide des ultrasons est l'examen de choix. Seul le rétinoblastome présente un facteur héréditaire clair avec une fréquence de 40%. Comme l'âge d'apparition d'une maladie, la présence d'une atteinte uni ou bilatérale est un critère très utile pour le diagnostic. Une atteinte unilatérale parle en faveur d'une maladie de Coats ou d'un PHVP, sans exclure le rétinoblastome. Enfin, le sexe peut être un élément diagnostique comme par exemple dans la maladie de Coats, atteinte vasculaire affectant essentiellement les garçons.

Bien que notre étude porte sur la leucocorie, il ne faut pas négliger les autres signes pouvant se manifester avant, en même temps ou après une leucocorie. Le strabisme est fréquemment retrouvé chez les enfants atteints de rétinoblastome (29% des cas de rétinoblastome dans notre étude) ou d'autres lésions intraoculaires. Un strabisme, fréquent chez le petit enfant, est généralement d'origine fonctionnelle. Il peut cependant être le signe d'une lésion organique et doit donc être considéré comme un signe d'alarme nécessitant un examen du fond de l'œil dans les meilleurs délais. Parmi les autres signes, la baisse ou la perte de la vision, les signes inflammatoires (hyphéma, hypopion, uvéite, cellulite orbitaire), une microphthalmie ou une exophtalmie¹ doivent également être considérés comme suspects jusqu'à preuve du contraire.

La recherche du reflet pupillaire chez le nouveau-né reste un examen subjectif. Elle demande des connaissances et de l'expérience et doit être réalisée dans des conditions optimales. Idéalement, le reflet pupillaire doit être recherché sur une pupille dilatée, en semi-obscurité et dans toutes les directions du regard¹⁹. La dilatation pupillaire à la naissance et des photographies du visage ont leur utilité mais leur application systématique à grande échelle reste difficile pour des raisons de coûts. La balance du risque et du bénéfice de ces mesures spécialisées suscite continuellement un débat auprès des pédiatres, acteurs en première ligne du dépistage.

Comme pour certains cancers colorectaux et gynécologiques, le développement d'un test sérologique spécifique au rétinoblastome serait une autre démarche idéale pour le dépistage systématique chez les nouveau-nés. Malheureusement, ce test n'existe pas aujourd'hui. Ce dépistage vise pour l'instant la population à risque, c'est-à-dire les frères, les sœurs et la descendance directe de la personne atteinte de rétinoblastome. Le diagnostic moléculaire permet souvent un dépistage présymptomatique ou prénatal du rétinoblastome, favorisant ainsi les traitements conservateurs²⁰.

Afin de renforcer la reconnaissance de ce signe, un effort continu doit être fait dans le domaine de la formation médicale. Un médecin devrait être capable de rechercher la présence d'un reflet pupillaire anormal et de reconnaître l'importance de cette manifestation pour transférer l'enfant dans un centre

spécialisé dans le plus bref délai. La complexité de l'examen ophtalmologique chez un jeune enfant est souvent source du retard de diagnostic. La nature intermittente de ce signe augmente également la difficulté de découvrir une leucocorie. Une sensibilisation au problème de la leucocorie auprès des médecins et du personnel soignant est donc indispensable.

Les parents et l'entourage, enfin, premier à noter une leucocorie, sont par nature ignorant de l'importance de ce symptôme. Une information grand public demeure également un moyen pour améliorer le dépistage précoce.

En comparaison à des institutions d'ophtalmologie généraliste, les cas de rétinoblastome sont évidemment plus nombreux dans un centre de référence comme l'Hôpital Ophtalmique Jules-Gonin à Lausanne. D'autre part, les critères de recrutement, le degré de médicalisation, la démographie et le niveau de vie peuvent modifier l'échantillonnage de la pathologie rencontrée. Ainsi *Haider S et al*, dans un article publié en 2008 sur l'origine de la leucocorie, rapportent une majorité de cataracte congénitale (60%) suivi du rétinoblastome (18.2%), de la maladie de Coats (4.2%) et du PHVP (4.2%). Cette majorité de cataracte congénitale est lié dans cet article à la présence d'une forte consanguinité dans le bassin de recrutement⁶.

Il faut également garder à l'esprit que la découverte d'une leucocorie reste aléatoire. Le moment de sa découverte n'est pas toujours celui de sa première manifestation. Une multitude d'autres paramètres peuvent jouer un rôle tel que le degré de dilatation pupillaire, la taille et la localisation des tumeurs ou l'angle d'observation. Le diagnostic est ainsi le plus souvent fait avec un retard substantiel d'où la nécessité d'une prise en charge rapide dès la découverte d'une leucocorie.

Toutefois, un diagnostic de rétinoblastome posé dans les premiers jours de vie n'est pas toujours lié à un meilleur pronostic. D'une part, un rétinoblastome congénital peut se présenter déjà à un stade avancé, d'autre part, des foyers tumoraux de petites tailles peuvent être plus difficiles à traiter par des thérapies focalisées essentiellement en raison d'un épithélium pigmentaire encore peu développé et d'une localisation souvent maculo-papillaire (*Balmer et al*)²¹.

Conclusion

Le rétinoblastome est l'affection se manifestant le plus souvent par une leucocorie, soit plus d'un cas sur deux. La maladie de Coats et la PHVP sont les deux affections les plus fréquemment confondues avec le rétinoblastome. En définitive, la leucocorie reste un signe majeur de l'ophtalmopédiatrie qui exige une investigation rigoureuse et systématique dans les meilleurs délais. À défaut, le diagnostic de certitude peut requérir la preuve histopathologique, d'autant plus qu'au stade ultime de leur évolution, ces affections concernent des yeux douloureux, non fonctionnels et inesthétiques.

Remerciements

Nous remercions Susan Houghton pour son travail indispensable de documentation et la qualité des données mises à disposition. Nous remercions également la bibliothèque de l'Hôpital Ophtalmique Jules-Gonin à Lausanne et Madeleine Badan pour son aide à la recherche dans la littérature. Nous remercions encore Yonas Martin, Marisa Fernandes et Nathalie Miserez pour leur aide dans la rédaction.

Références

1. Balmer A, Munier F : Rétinoblastome. In : Zografos L, editor. Tumeurs intraoculaires. Paris : Masson ; 2002. pp. 485-495, pp. 564-569.
2. Simon JW et Kaw P. Commonly missed diagnoses in the childhood eye examination. *Am Fam Physician* 2001; 64:623.
3. Morad Y, Wagnansky-Jaffe T et al. (2010). Retinal haemorrhage in abusive head trauma. *Clin Experiment Ophthalmol* 38(5): 514-520.
4. Balmer A, Zografos L, Uffer S, Munier F. Maladie de Coats et télangiectasies primaires ou secondaires, EMC 2005.
5. Balmer A, Zografos L et Munier F, Diagnosis and current management of retinoblastoma, *Oncogene* (2006) 25, 5341-5349.
6. Haider S, Qureshi W et al. (2008). Leukocoria in children. *J Pediatr Ophthalmol Strabismus* 45(3): 179-180.
7. Paul L Kaufman, Richard A Saunders (May 2011). Approach to the child with leukocoria, UpToDate. Disponible: <http://www.uptodate.com/contents/approach-to-the-child-with-leukocoria>
8. Balmer A et Munier F (2007). Differential diagnosis of leukocoria and strabismus, first presenting signs of retinoblastoma. *Clin Ophthalmol* 1(4): 431-439.
9. Russell HC, Agarwal PK et al. (2010). Off-Axis Digital Flash Photography: a Common Cause of Artefact Leukocoria in Children. *J Pediatr Ophthalmol Strabismus*: 1-3.
10. Wallach M., Balmer A, Munier F et al. (2006). Shorter time to diagnosis and improved stage at presentation in Swiss patients with retinoblastoma treated from 1963 to 2004. *Pediatrics* 118(5): e1493-1498.
11. Butros LJ, Abramson DH, Dunkel IJ. Delayed diagnosis of retinoblastoma: analysis of degree, cause, and potential consequences. *Pediatrics* 2002; 109:E45.
12. Reese 1955 ; Goldberg 1977
13. Morad, Y, Wagnansky-Jaffe T et al. (2010). Retinal haemorrhage in abusive head trauma. *Clin Experiment Ophthalmol* 38(5): 514-520.

14. Du W, Pogoriler J (August 2006). Retinoblastoma family genes. *Oncogene* 25 (38): 5190-200
15. Green, M (Ed) : The eyes. In: *Pediatric diagnosis: Interpretation of symptoms and signs in children and adolescents*, 6th ed, WB Saunders Company, Philadelphia 1998. p.15.
16. Shields CL, Schoenberg E, Kocher K, Shukla SY, Kaliki S, Shields JA et al., (2012). Lesions simulating retinoblastoma (pseudoretinoblastoma) in 604 cases : results based on age at presentation. Epub, Wills Eye Institute.
17. Beaverson K, Abramson DH, Lee TC, Hochberg HM, Kirsztrot J, Sangani P et al. (2001) In: Keunen JEE, Imhof SM, de Keizer RJW, Moll AC (eds). *Xth International Congress of Ocular Oncology*. Amsterdam, Conference Proceedings, published by the eds 202.
18. Kouassi FX et al. (1999). Cataractes congénitales : aspect cliniques et thérapeutiques. À propos de 26 cas. Expérience du CHU de Cocody Abidjan-RCI.
19. American Academy of Pediatrics, Section on, Ophthalmology, American Association for Pediatric Ophthalmology And Strabismus, American Academy of Ophthalmology, American Association of Certified Orthoptists. Red reflex examination in neonates, infants, and children. *Pediatrics* 2008; 122:1401.
20. Munier F. Œil et génétique : L'exemple du rétinoblastome. *Le fait médical* (Avril 1999) 40. Disponible: <http://www.lefaitmedical.ch/fr/articles/1-exemple-du-retinoblastome-33-128>
21. Balmer A, Munier F. et al., (2006). Neonatal Retinoblastoma (first month). Jules Gonin Hospital, Pediatric Hematology-Oncology Unit, Lausanne, Switzerland.