

Dépigmentation cutanée circulaire, stries d'hypopigmentation

Atrophie de Lichtenberg post-vaccinale

Laurence Rochat^a, Olivier Gaide^b, Laura E. Rothuizen^c, Blaise Genton^{a,d}

^a Centre de Vaccination et de Médecine des Voyages, Polyclinique Médicale Universitaire, Lausanne; ^b Service de dermatologie et vénéréologie, Centre Hospitalier Universitaire Vaudois, Lausanne; ^c Division de pharmacologie clinique, Centre Hospitalier Universitaire Vaudois, Lausanne; ^d Service des maladies infectieuses, Centre Hospitalier Universitaire Vaudois, Lausanne

Présentation du cas

Une aide-soignante de 45 ans d'origine africaine, en bonne santé habituelle, Body Mass Index (BMI) 21 kg/m², se présente pour une vaccination de rappel contre l'hépatite B en raison d'un titre d'anticorps insuffisant. Une dose de vaccin Engerix B[®], lui est administrée au niveau du muscle deltoïde gauche antéro-proximale-ment à une cicatrice laissée par un vaccin contre le bacille de Calmette et Guérin (BCG). Pour rappel, le vaccin contre l'hépatite B comprend les constituants suivants listés par le fabricant: 20 µg d'antigène de surface du virus de l'hépatite B (AgHBs), hydroxyde d'aluminium, chlorure de sodium, phosphate disodique, dihydrogénophosphate de sodium et eau.

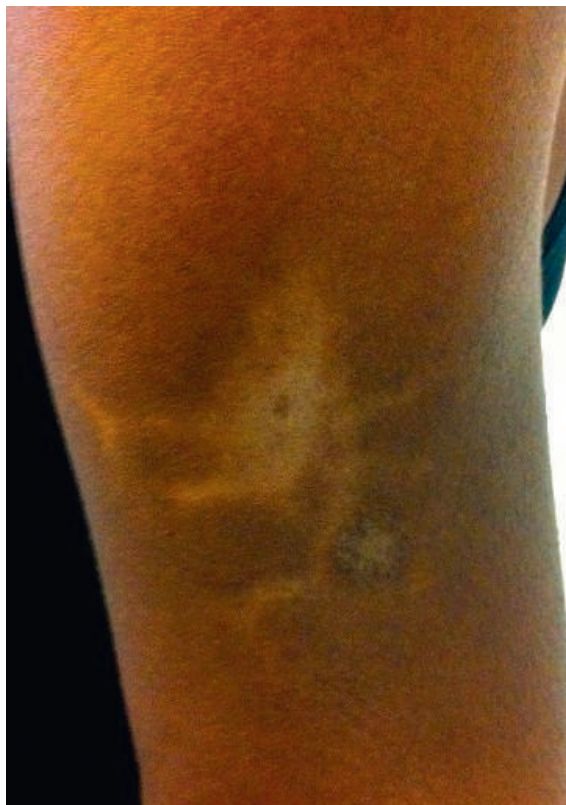

Figure 1: Epaule gauche avec atrophie et hypopigmentation linéaire en étoile trois mois après l'injection.

Trois jours après l'injection, la patiente constate une dépigmentation cutanée circulaire autour du point d'inoculation qui s'étend radiairement pendant une semaine. Parallèlement, des stries d'hypopigmentation progressent en étoile à partir cette zone (fig. 1). Elle palpe également une dépression au niveau de la partie centrale de la lésion à l'issue de cette période. Elle ne rapporte aucune injection supplémentaire, ni application topique à la hauteur du muscle deltoïde gauche dans l'année qui a précédé la vaccination.

Trois mois après l'injection, un ultrason réalisé en raison de douleurs à la mobilisation et à la palpation de la région incriminée exclut une collection abcédée, une lésion kystique et une nécrose musculaire mais relève une perte de la couche graisseuse sous-cutanée à l'endroit de la rétraction centrale (fig. 2). Après que la lésion cutanée a persisté sans modification notable pendant plusieurs mois, une guérison presque totale, ne laissant apparaître qu'une discrète hyperpigmentation cutanée autour du point d'inoculation sans dépression palpable, est constatée neuf mois après l'injection (fig. 3).

Discussion

L'image clinique correspond à une atrophie et hypopigmentation linéaire périlésionnelle ou atrophie périlymphatique également connue sous le nom d'atrophie de type Lichtenberg, du nom du physicien allemand ayant décrit le patron radial et fractal de décharges électriques. Cette lésion a été mentionnée après la diffusion sous-cutanée accidentelle de suspensions cristallines de corticostéroïdes, tels que la triamcétolone acétonide (Kenacort[®]) ou la bétaméthasone (Diprophos[®]) [1], qui permettent ordinairement d'atteindre une concentration locale élevée et prolongée au niveau d'une lésion tout en limitant l'absorption systémique. Elle a notamment été documentée après l'injection de corticostéroïdes au niveau de zones d'alopecie areata [2], de chéloïdes [3, 4], de psoriasis [5], d'hémangiomes [6], d'un kyste tendineux [7], d'une tendinite de de Quervain [8], d'une callosité au niveau d'un

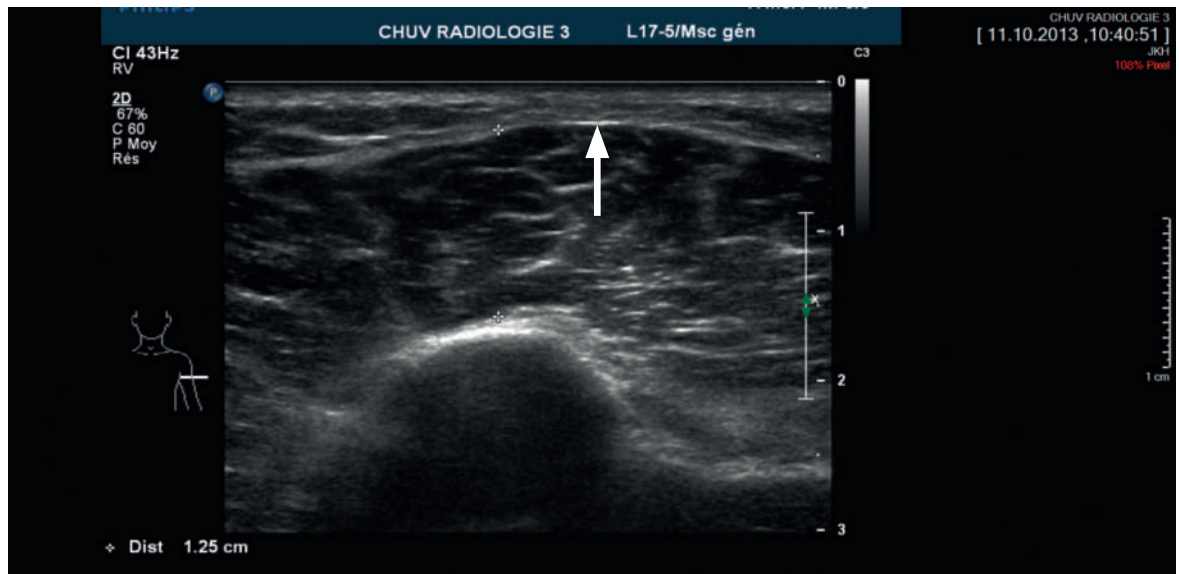


Figure 2: Ultrason révélant une perte de la couche graisseuse au niveau de la partie centrale de lésion trois mois après l'injection.

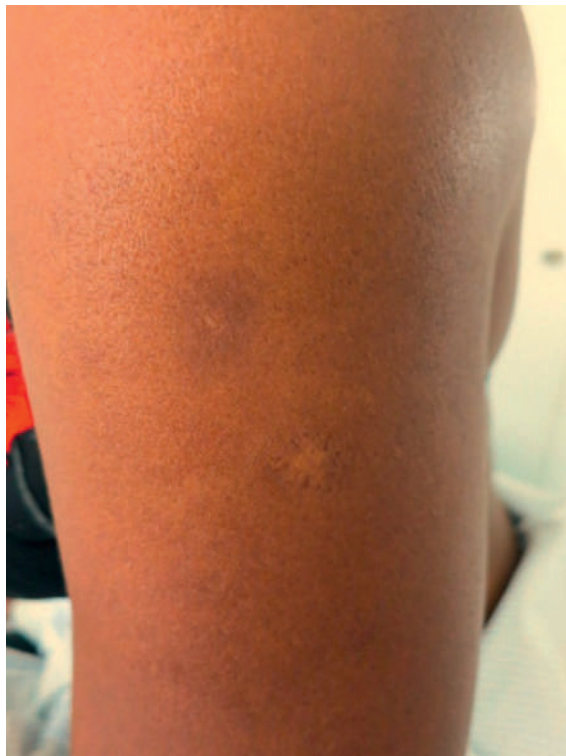

Figure 3: Epaule gauche avec discrète hyperpigmentation cutanée autour du point d'inoculation neuf mois après l'injection.

orteil [9], ainsi que dans la capsule articulaire interphalangienne [10] ou d'un genou [11] dans des cas de poly-arthrite rhumatoïde, ou encore dans la capsule de Tenon dans le cadre d'une maladie de Behçet [12], ceci déjà à partir d'une dose de 1 mg en ce qui concerne la triamcinolone [4].

Ce phénomène résulte de la dissémination lymphogène de la suspension de corticostéroïdes, à l'origine des changements structuraux des couches épidermiques et dermiques adjacentes aux vaisseaux lymphatiques drainant la zone d'injection. L'examen d'une biopsie cutanée d'une zone hypopigmentée a en effet montré une atrophie épidermique, une raréfaction mélanocytaire, ainsi qu'une diminution et une homogénéisation des fibres de collagène dermique [1], comme on peut les observer après une utilisation prolongée de corticostéroïdes [13]. Une perméabilité anormale des vaisseaux périlésionnels constituerait un facteur prédisposant [5].

L'atrophie de type Lichtenberg peut survenir après une seule [6–8, 10, 12] ou plusieurs injections [2–5, 9, 11]. La période de latence est généralement longue, de quelques semaines [4, 7, 10, 12] à quelques mois [3, 4, 8, 9]. Dans la plupart des cas, une disparition de la lésion a lieu dans les semaines qui suivent la suspension du traitement, même si une hypopigmentation linéaire était encore constatée un an après l'arrêt des injections chez un patient [10].

Parmi les composants du vaccin, l'hydroxyde d'aluminium, utilisé comme adjuvant, est le seul constituant connu pour induire un remaniement tissulaire pathologiquement documenté. L'hydroxyde d'aluminium est en effet incriminé dans la pathogenèse de la myofasciite à macrophages (MFM) qui se caractérise par l'association de symptômes musculo-squelettiques mal définis tels que myalgies, arthralgies ou faiblesse musculaire et de signes généraux comme asthénie et fatigue. Des biopsies musculaires pratiquées dans la zone d'administration de vaccins contre l'hépatite B

ont objectivé une infiltration du tissu sous-cutané, de l'épimysium, du périmysium et de l'endomysium péri-fasciculaires par des macrophages porteurs d'inclusions [14] constituées de sels d'aluminium [15]. Toutefois, cet effet n'est pas directement comparable à l'effet atrophiant bien connu des corticostéroïdes.

Les cas publiés jusqu'à ce jour ne décrivent pas une telle lésion après l'administration d'un vaccin. La trace de corticostéroïdes dans la fiole vaccinale nous paraît peu probable, de même qu'un effet corticostéroïde-like de l'un des composants du vaccin. L'étiologie de cette atrophie de type Lichtenberg demeure donc inconnue à ce jour. Elle reste certainement un phénomène marginal puisque aucun cas n'a jamais été décrit après l'administration de vaccins, injectés plus fréquemment que les suspensions cristallines de corticostéroïdes. Le phénomène étant plus apparent sur les peaux foncées, il se peut néanmoins que l'incidence soit simplement sous-estimée dans les populations caucasiennes.

Il n'a pas été possible de vérifier le mode d'administration du vaccin. Bien qu'il n'y ait pas d'argument anatomique augmentant ce risque (BMI normal chez cette patiente), la réaction occasionnée laisse supposer que celle-ci pourrait être la conséquence d'une administration sous-cutanée plutôt qu'intramusculaire ayant pu favoriser ce phénomène ou ses manifestations dans les couches dermo-hypodermiques.

Conclusion

Le cas a été annoncé à swissmedic. A notre connaissance, une telle présentation clinique suite à une vaccination n'a, à ce jour, jamais été décrite dans la littérature et son étiologie demeure inconnue.

Financement / Conflits d'intérêts

Les auteurs n'ont pas déclaré des obligations financières ou personnelles en rapport avec l'article soumis.

Références

- 1 Arnold J, Anthonioz P, Marchand JP. Depigmenting action of corticosteroids. Experimental study on guinea pigs. *Dermatologica*. 1975;151(5):274-80.
- 2 Ayres S Jr. Alopecia areata with associated subcutaneous atrophy. *Arch Dermatol* 1964; 90:242
- 3 Kikuchi I, Horikawa S. Perilymphatic atrophy of the skin. A side effect of topical corticosteroid injection therapy. *Arch Dermatol*. 1974 Apr;109(4):558-9
- 4 Friedman SJ, Butler DF, Pittelkow MR. Perilesional linear atrophy and hypopigmentation after intralesional corticosteroid therapy. *J Am Acad Dermatol*. 1988; 19:357-41
- 5 Gupta AK, Rasmussen JE. Perilesional linear atrophic streaks associated with intralesional corticosteroid injections in a psoriatic plaque. *Pediatr Dermatol*. 1987 Nov;4(3):259-60.
- 6 Ford MD, Codere F. Perilymphatic subcutaneous atrophy in adnexal hemangioma: a complication of intralesional corticosteroid injection. *Ophthalmic Surg*. 1990 Mar;21(3):215-7.
- 7 Thami PG, Sharma RC. Perilymphatic iatrogenic depigmentation. *Indian J Dermatol Venereol Leprol* 1995; 61:183-184
- 8 Cantürk F, Cantürk T, Aydin F, Karagöz F, Sentürk N, Turanlı AY. Cutaneous linear atrophy following intralesional corticosteroid injection in the treatment of tendonitis. *Cutis*. 2004 Mar;73(3):197-8.
- 9 George WM. Linear lymphatic hypopigmentation after intralesional corticosteroid injection: report of two cases. *Cutis*. 1999 Jul;64(1):61-4. 5
- 10 Goldman L, Abrams N, Goldman J. Linear hypopigmentation after digital intra-articular injection of corticosteroid. *Arch Dermatol*. 1981 Oct;117(10):605.
- 11 Gottlieb NL, Penneys NS, Brown HE Jr. Periarticular perilymphatic skin atrophy. *JAMA* 1978; 240:559-560
- 12 Gallardo MJ, Johnson DA. Cutaneous hypopigmentation following a posterior sub-Tenon triamcinolone injection. *Am J Ophthalmol*. 2004 Apr;137(4):779-80.
- 13 Weber M, Lautenschlagfer S. Traitement dermatologique: stéroïdes topiques. *FMS* 2006; 6:341-348
- 14 Gherardi RK, Coquet M, Chérin P, Authier FJ, Laforêt P, Bélec L, Figarella-Branger D, Mussini JM, Pellissier JF, Fardeau M. Macrophagic myofasciitis: an emerging entity. *Lancet*. 1998 Aug 1;352(9125):347-52.
- 15 Gherardi RK, Coquet M, Cherin P, Belec L, Moretto P, Dreyfus PA, Pellissier JF, Chariot P, Authier FJ. Macrophagic myofasciitis lesions assess long-term persistence of vaccine-derived aluminum hydroxide in muscle. *Brain*. 2001 Sep;124(Pt 9):1821-31.

Correspondance:
Laurence RoCHAT, MD
Policlinique Médicale
Universitaire
Rue du Bugnon 44
CH-1011 Lausanne
Laurence.Rochat[at]
hosvd.ch