



CIRUGÍA Y CIRUJANOS
ACADEMIA MEXICANA DE CIRUGÍA

Cirugía y Cirujanos
Academia Mexicana de Cirugía
cirugiaycirujanos@prodigy.net.mx
ISSN (Versión impresa): 0009-7411
MÉXICO

2008

Kuauhyama Luna Ortiz / Tania Carmona Luna / Ángel Herrera Gómez / Philippe
Pasche / Bertrand Jaques
RECONSTRUCCIÓN CON DOBLE COLGAJO LIBRE DEL PISO ANTERIOR DE LA
BOCA. INFORME DE TRES CASOS
Cirugía y Cirujanos, mayo-junio, año/vol. 76, número 003
Academia Mexicana de Cirugía
Distrito Federal, México
pp. 247-252

Red de Revistas Científicas de América Latina y el Caribe, España y Portugal

Universidad Autónoma del Estado de México

<http://redalyc.uaemex.mx>



Reconstrucción con doble colgajo libre del piso anterior de la boca. Informe de tres casos

Kuauhyama Luna-Ortiz,* Tania Carmona-Luna,* Ángel Herrera-Gómez,*
Philippe Pasche,** Bertrand Jaques**

Resumen

Objetivo: Reportar tres casos de reconstrucción del piso anterior de boca con el uso de colgajos libres vascularizados.

Casos clínicos: Tres pacientes con cáncer en el piso anterior de boca fueron sometidos a resección segmentaria de la mandíbula y resección de piso de boca, con la subsecuente reconstrucción con doble colgajo libre, un colgajo óseo y el otro fasciocutáneo.

Resultados: Los tres pacientes evolucionaron de forma satisfactoria; a dos de ellos se les dio radioterapia adyuvante, en un caso por el estadio clínico y en otro por bordes quirúrgicos con neoplasia; en el último se proporcionó radioterapia neoadyuvante y quimiorradioterapia concomitante posoperatoria.

Conclusiones: Si un tumor invade estructuras óseas del piso anterior de boca, es mejor optar por márgenes amplios con resección segmentaria de la mandíbula. Si hay pérdida cutánea de un colgajo osteomiocutáneo, una opción de primera línea es cubrirlo con un colgajo fasciocutáneo. Es decisión del cirujano, con cuántos y de qué tipo de colgajos realizará la reconstrucción del piso anterior de boca. Ante la necrosis o el fallo de un colgajo libre en cabeza y cuello, creemos conveniente colocar un nuevo colgajo libre.

Palabras clave: Cáncer, resección de piso de boca, resección segmentaria de mandíbula, colgajo libre óseo, colgajo libre osteomiocutáneo, colgajo libre fasciocutáneo antebraquial.

Summary

Objective: We undertook this study to describe three cases of reconstruction of the floor of the mouth with two simultaneous free flaps.

Clinical cases: Three patients with cancer of the anterior floor of the mouth were subjected to segmental resection of the mandible and resection of the floor of the mouth with subsequent reconstruction using two simultaneous free flaps, osseous and fasciocutaneous.

Results: All patients had a satisfactory evolution. Two patients underwent adjuvant radiotherapy, one due to the initial clinical stage and the other due to positive surgical margins. The third patient had neoadjuvant postoperative radiotherapy and concomitant chemoradiotherapy.

Conclusions: If a tumor involves osseous structures of the anterior floor of the mouth, it is best to perform surgery with wide margins with segmental resection of the mandible. Surgical technique is the decision of the surgeon: how many and which types of flaps will be used for reconstruction of the anterior floor of mouth. When there is necrosis of a free flap in the head and neck region, attempt with another free flap is recommended.

Key words: Cancer, resection of the floor of mouth, osseous free flap, osteocutaneous free flap, antebrachial fasciocutaneous free flap.

Introducción

La reconstrucción del piso de boca representa un reto para el cirujano de cabeza y cuello. Cuando se trata de procedimientos

oncológicos se deben realizar resecciones amplias con el fin de brindar al paciente un mejor pronóstico, lo cual trae consigo un sinnúmero de secuelas funcionales y anatómicas, entre ellas cambios estéticos, psicológicos, trastornos de la deglución con subsecuente repercusión en la nutrición, así como problemas de lenguaje.¹ Los colgajos pediculados se pueden usar para el cierre de estos defectos, sin embargo, carecen de la posibilidad de semejar las condiciones funcionales y anatómicas que permitan tener una calidad de vida similar a la normal, quedando una pobre reconstrucción anatómica, con volúmenes tisulares voluminosos y sin la opción del reemplazo mandibular con tejido óseo;² otra limitante es la distancia que pueden alcanzar y en su arco de rotación por el pedículo vascular.³

Es a partir de la década de 1980, cuando se inicia la utilización de colgajos libres microanastomosados, que cambia radicalmente el concepto del reestablecimiento de la función y la

* Departamento de Cirugía de Cabeza y Cuello, Instituto Nacional de Cancerología, México, D. F.

** Department of ORL and Cervicofacial Surgery, Centre Hospitalier Universitaire Vaudois, Switzerland.

Solicitud de sobretiros:

Kuauhyama Luna-Ortiz, Instituto Nacional de Cancerología, Departamento de Cirugía de Cabeza y Cuello, Av. San Fernando 22, Col. Tlalpan, 14080 México, D. F. E-mail: kuauhyama@starmedia.com; kuauhyama@yahoo.com.mx

Recibido para publicación: 05-10-2005

Aceptado para publicación: 10-08-2007

estética.⁴ Este tipo de tejidos ofrece diversas ventajas en la reconstrucción de defectos después de resecciones oncológicas en cabeza y cuello:

1. El tamaño y el grosor de los colgajos se pueden diseñar al tamaño del defecto.
2. Es posible usar colgajos óseos para la reconstrucción.
3. Pueden ser rotados y contorneados semejando a lo que ha sido resecado.
4. Los tejidos de los colgajos están centrados sobre el pedículo, permitiendo un riego sanguíneo superior y limitar la incidencia de necrosis parciales.²

A pesar de la versatilidad de los colgajos libres, no siempre es posible reconstruir defectos con un solo colgajo⁵ o existe la posibilidad de necrosis parciales, sobre todo en colgajos osteomiocutáneos donde la porción cutánea es la que se encuentra en riesgo, lo cual requiere el reemplazo de la misma con el fin de garantizar la viabilidad de la porción osteomuscular.

El objetivo en este trabajo es presentar tres casos en los cuales se realizó reconstrucción de defectos oromandibulares por resecciones oncológicas extensas, con el uso de colgajos libres microvascularizados.

Los procedimientos quirúrgicos los llevaron a cabo dos equipos de cirujanos oncólogos con subespecialidad en Cabeza y Cuello y entrenamiento en cirugía microvascular, lo que facilita la obtención del colgajo y la resección del tumor con el manejo del cuello, maniobras de realización simultánea.

Descripción de los casos

Caso 1

Hombre de 52 años de edad, atendido por primera vez en esta institución en diciembre de 2003 con antecedente de tabaquismo y alcoholismo. Fue referido por la presencia de carcinoma escamocelular moderadamente diferenciado sobre la encía mandibular derecha, de cuatro meses de evolución. A la exploración física se encontró cavidad oral edéntula, con masa tumoral ulcerada en la encía inferior derecha, de $6 \times 2.5 \times 3$ cm, sin involucro clínico del piso de la boca ni carrillo; sin adenomegalias palpables. La tomografía computarizada mostró únicamente adelgazamiento óseo mandibular del lado derecho, involucro del piso de la boca lado derecho y adenomegalias yugulodigástricas derechas e izquierdas y cervicales derechas. El tumor se estadificó como IVa (T4a N2 M0). Se realizó una mandibulectomía segmentaria derecha, resección del piso de boca, disección de cuello derecho de los niveles I a IV, disección selectiva de los niveles I a III en cuello izquierdo y reconstrucción con colgajo libre osteomiocutáneo de peroné derecho (colocando la isla cutánea en el piso de la boca). El estudio patológico de la pieza indicó carcinoma escamocelular moderadamente diferenciado que afectaba encía, de $5 \times 3.5 \times 3.5$ cm, disección de cuello derecho con

33 ganglios con hiperplasia mixta, disección izquierda de cuello con conglomerado ganglionar de $2.4 \times 1.2 \times 1.2$ con metástasis y 24 ganglios con hiperplasia mixta, bordes óseos libres.

A las dos semanas del posoperatorio, el colgajo mostraba datos de isquemia; el ultrasonido Doppler no mostró anomalías. A las tres semanas el colgajo presentó necrosis, por lo que el paciente fue sometido a cirugía para resección del mismo; el defecto fue reparado con un colgajo libre óseo de peroné y un colgajo fasciocutáneo antebraquial (colgajo chino) derecho. El paciente evolucionó satisfactoriamente y fue enviado a radioterapia adyuvante de cavidad oral y áreas ganglionares, recibiendo 60 Gy.

Tres meses después de la radioterapia, el paciente presentó tumoración en cuello derecho en nivel II; la BAAF indicó carcinoma escamocelular, por lo que se le realizó tumorectomía; el reporte de patología fue de tejidos blandos con infiltración por carcinoma escamocelular moderadamente diferenciado con lesión en el borde quirúrgico, por lo que recibió radioterapia a campo cervical derecho en dosis de 23 Gy; desarrolló cutánides en cuello para lo cual se administra quimioterapia paliativa.

Caso 2

Hombre de 52 años de edad atendido por primera vez en enero de 2005; con antecedente de tabaquismo, alcoholismo, infarto cardiaco inferior y cirrosis hepática alcoholo-nutricional. Fue referido por carcinoma poco diferenciado en piso de boca, de seis meses de evolución, que interfería con la movilidad lingual. A la exploración física se encontró lesión exofítica que abarcaba todo el piso de boca, de 4×5 cm, con invasión clínica a mandíbula, movimientos linguales restringidos sin adenopatías cervicales. La tomografía computarizada mostró imagen sugestiva de adenomegalia en base de la lengua, del lado izquierdo, sin alteración de estructuras óseas. Se estadificó clínicamente como IVa (T4a N1 M0). Se le realizó mandibulectomía segmentaria y disección de cuello bilateral en niveles I al IV, y reconstrucción

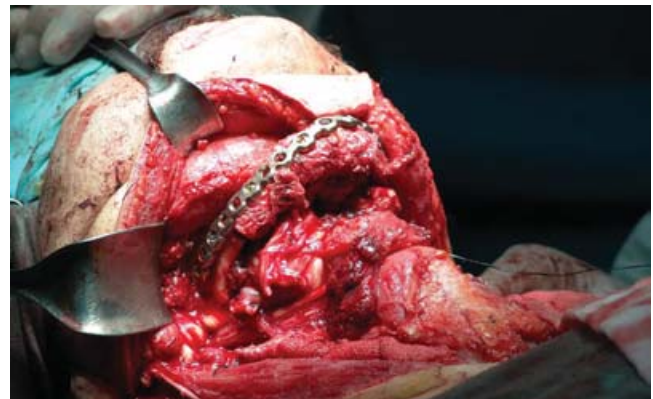


Figura 1. Colgajo de peroné en posición anatómica que sustituye a la mandíbula.

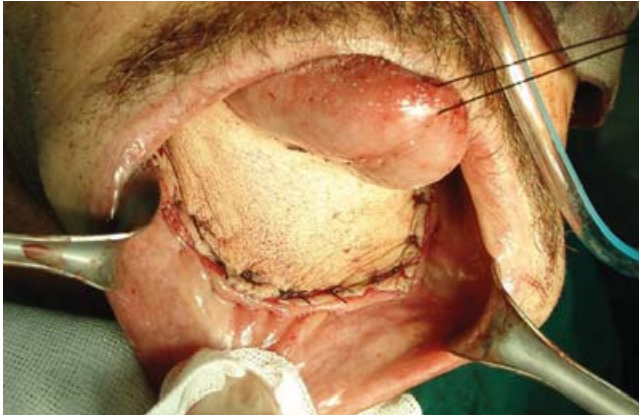


Figura 2. Colgajo chino que cubre el defecto de piso de lengua y permite un adecuado movimiento de la lengua sin fijación de la misma.

con colgajo libre de peroné y colgajo fasciocutáneo antebraquial izquierdo para el piso de boca (figuras 1 y 2). El reporte definitivo de patología fue de carcinoma indiferenciado de células pequeñas tipo neuroendocrino con patrón combinado (áreas de carcinoma escamocelular), tamaño de $6 \times 2 \times 2$ cm con infiltración a hueso mandibular, bordes quirúrgicos anterior y posterior con neoplasia, bordes quirúrgicos de piso de boca con tumor a 2 mm, un ganglio en la base de la lengua, 12 ganglios de disección derecha de cuello y 16 ganglios de disección izquierda de cuello, todos sin infiltración tumoral, por lo tanto se reestadió histopatológicamente como T4a N0 M0. El paciente fue enviado a radioterapia debido a que los bordes quirúrgicos se encontraban infiltrados; se administró adyuvancia de 70 Gy de junio a agosto de 2005.

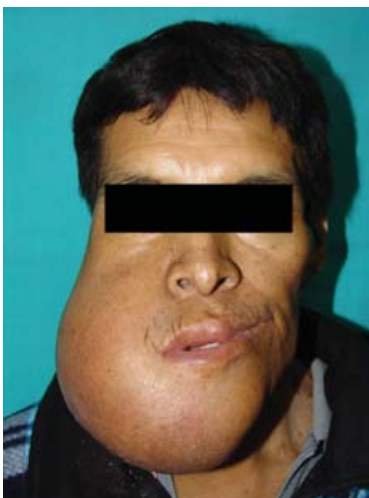

Figura 3. Hombre de 39 años con osteosarcoma de mandíbula de un año de evolución.

Caso 3

Hombre de 39 años de edad visto por primera vez en mayo del 2005, sin antecedentes de importancia, acudió por presentar durante un año aumento progresivo de volumen en área submandibular derecha de 15×12 cm, que comprometía encía, piso de boca y mandíbula derecha, tratado previamente como absceso dentario con importante progresión y sin mejoría (figura 3). La ortopantomografía mostró tumor de hemimandíbula derecha que erosionaba todo el hueso, con destrucción casi total de la mandíbula; telerradiografía de tórax negativa para metástasis; tomografía axial computarizada de mandíbula con evidencia de lesión con componente mixto de lesión ósea que involucraba mandíbula derecha y se extendía hasta la región parasinfisaria izquierda.

El paciente fue programado para cirugía mandibulectomía con reconstrucción con colgajo osteomiocutáneo de peroné, sin embargo, el procedimiento se suspendió porque el paciente presentó ictericia, fiebre y prolongación de tiempos de coagulación; se realizó panel viral resultando negativo para hepatitis y ultrasonido hepático sin metástasis. La biopsia incisional de tumor indicó sarcoma fusocelular de grado intermedio. Se inició neoadyuvancia con radioterapia; se suministraron 50 de 70 Gy programados, de agosto a septiembre de 2005, sin embargo, el procedimiento es suspendido por falta de respuesta e incremento de la morbilidad.

Se realizó mandibulectomía total con reconstrucción con colgajo osteomiocutáneo peroneo derecho (figura 4a) y traqueostomía en noviembre 2005; el estudio histopatológico orientó a osteosarcoma bien diferenciado con áreas osteoblásticas de tipo

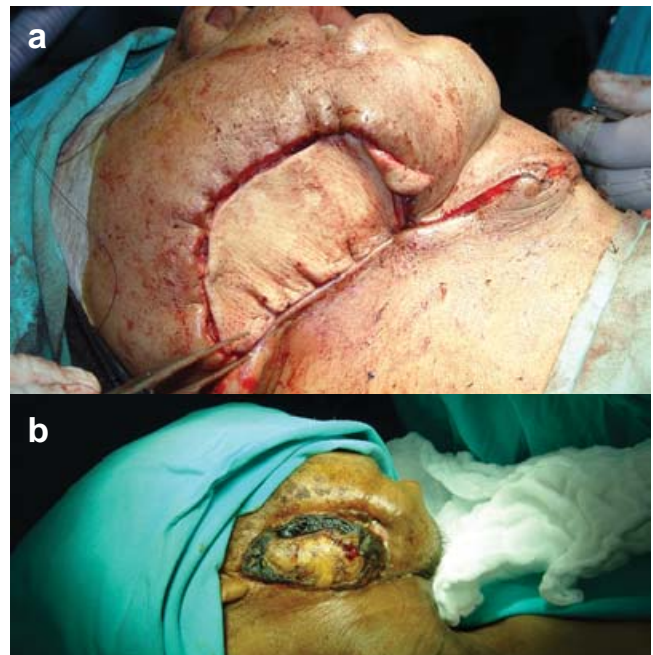


Figura 4. a) Reconstrucción con colgajo osteomiocutáneo peroneo. b) Necrosis parcial de la porción cutánea del colgajo.

displasia fibrosa y extensas áreas fibroblásticas con tumor a menos de 2 mm de glándula submaxilar y tejidos blandos, tamaño de 13.5 × 8 cm, con necrosis de 70 %, resto de bordes quirúrgicos libres de neoplasia. A las dos semanas de posoperatorio presentó necrosis parcial de la porción cutánea del peroné (figura 4b), lo cual propició exposición ósea y fístula orocutánea; se realizó cirugía para cierre del defecto con reconstrucción con colgajo pectoral miocutáneo en diciembre de 2005, con excelente evolución (figura 5). En febrero 2006 se inició adyuvancia con quimiorradioterapia concomitante con cisplatino semanal en dos ciclos, dosis total de cisplatino de 75 mg semanal y 30 Gy. En marzo de 2006 se identificaron metástasis pulmonares bilaterales de predominio izquierdo. A fines de ese mes, el paciente acudió por astenia, debilidad muscular y paraparesia flácida arrefléctica, de extremidades inferiores con fuerza 1 de 5, de predominio proximal en aductores y abductores del muslo bilateral, sin déficit sensitivo; no tenía control de esfínteres secundario a síndrome medular por colapso completo de T9 que provocaba compresión medular ventrodorsal. Se proporcionó radioterapia paliativa a columna vertebral (30 Gy) en 10 fracciones con nula respuesta a tratamiento paliativo; la última consulta fue en mayo de 2006. Finalmente el paciente falleció.

Discusión

El tratamiento del cáncer del piso anterior de boca en estadios avanzados continúa siendo un reto oncológico y reconstructivo para los cirujanos de cabeza y cuello. El factor que cambia el pronóstico funcional y oncológico en la resección del piso anterior de la boca, es el involucro o no del hueso mandibular;¹ ya que cuando el hueso se encuentra invadido por un tumor y por ser una estructura con menor vascularidad, responde pobremente a la quimioterapia y la respuesta es menor al suministrar radioterapia por tener una menor oxigenación.

Por otro lado, aún en nuestros días es imposible determinar radiológicamente la invasión mandibular con exactitud antes de la cirugía; y durante la cirugía es técnicamente difícil conocer el estado de los márgenes quirúrgicos en un estudio histopatológico transoperatorio; por ello es preferible optar por márgenes amplios con el fin de dar un buen pronóstico oncológico, como en el segundo caso presentado, donde clínicamente existía invasión al hueso por la extensión de la lesión, pero radiológicamente no se evidenciaba.

La selección del colgajo se hace de acuerdo con la experiencia o la preferencia del cirujano. Para la reconstrucción del piso anterior de boca, frecuentemente un solo colgajo libre osteomiocutáneo es suficiente, como han señalado algunos autores como Jones y colaboradores,⁶ quienes informan excelentes resultados con 100 % de sobrevida de colgajos osteomiocutáneos de peroné con doble isla de piel para cubrir defectos mandibulares extensos con involucro de piel y mucosa oral, colocando una isla del colgajo para cubrir la piel y la otra isla para el defecto del piso de

la boca. Yang Kuo-Chung y colaboradores⁷ obtuvieron buenos resultados para cubrir defectos oromandibulares extensos (resección de hueso, piel y mucosa oral) con colgajo de peroné con doble isla de piel. En ocasiones no basta con un solo colgajo libre. Otra opción es la reseñada por Chen y colaboradores,⁸ quienes emplearon un colgajo osteomiocutáneo de peroné para cubrir el defecto óseo y de piso de boca, y un colgajo pediculado de pectoral mayor para cubrir el defecto externo. Finalmente queda la opción de utilizar dos colgajos libres para cubrir estos defectos extensos.^{9,10} Cuando se hace uso de dos colgajos libres, existe la posibilidad de que sea difícil la obtención de vasos para la anastomosis de un segundo colgajo libre, pudiéndose realizar la anastomosis del segundo colgajo a la parte distal de los vasos del primero; nosotros preferimos que siempre se realice la anastomosis de los pedículos a vasos diferentes, ya que de anastomosarlos en cadena y si hubiera trombosis, se perderían inevitablemente ambos colgajos. La selección de uno o dos colgajos queda a juicio del cirujano, así como si serán dos colgajos libres o uno libre y uno pediculado.

Un problema no poco frecuente es la selección de la isla de piel en el colgajo de peroné, ya que ésta puede ser fallida y traer como consecuencia la pérdida de la misma. En nuestro primer caso exis-

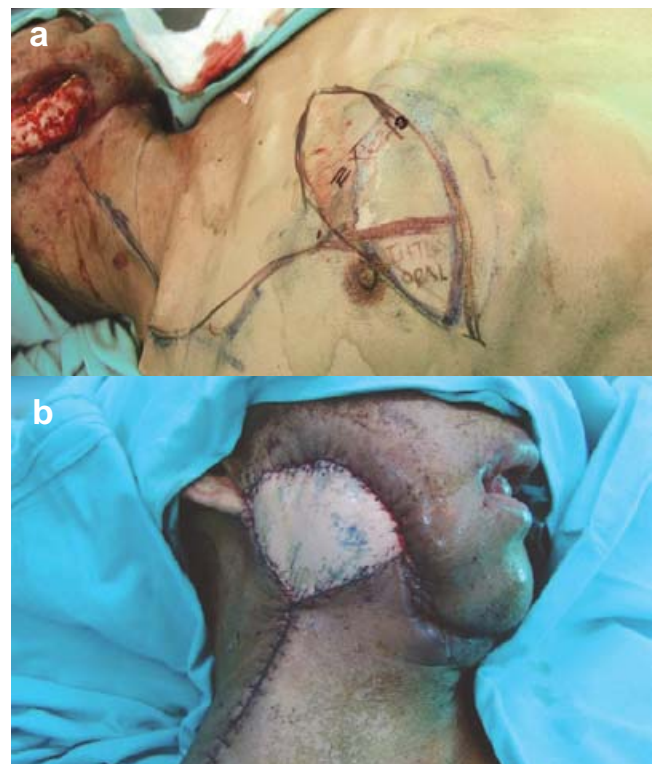


Figura 5. a) Toma de colgajo pectoral miocutáneo, porción cutánea externa e intraoral. b) Reconstrucción con colgajo pectoral miocutáneo.

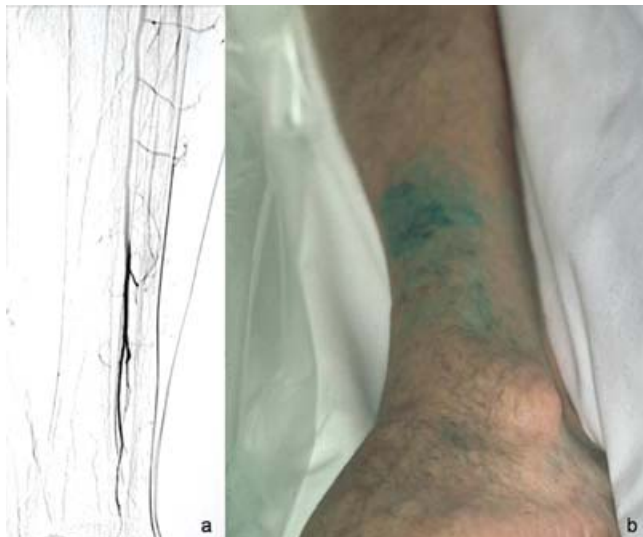

Figura 6. a) Arteriografía de arteria peronea. b) Isla de piel teñida con el azul de metileno.

tió pérdida de todo el colgajo osteomiocutáneo de peroné. Cuando este fenómeno se presenta existen tres opciones:

- Colocar un segundo colgajo libre.
- Hacer uso de un colgajo pediculado.
- Manejo conservador con debridación, cuidados de la herida y dejar que cierre en una segunda intención.

En un estudio realizado por Wei Fu-Chan y colaboradores,¹¹ donde estudiaron precisamente esas tres alternativas cuando falla la colocación de un colgajo libre en la reconstrucción de los defectos en cabeza y cuello y en las extremidades, concluyeron que en la cabeza y cuello es más confiable y efectivo usar un segundo colgajo libre para corregir el defecto que un colgajo pediculado local o el manejo expectante. Hay que recordar que los colgajos pediculados también tienen complicaciones inherentes al hecho de que tienen un pedículo vascular, y por tanto no pueden alejarse mucho del lugar de origen o rotarse tan libremente, ya que pudiera interrumpirse el flujo sanguíneo en las orillas del mismo o en su totalidad, con la subsecuente necrosis y formación de fístulas. Por ello, en la presente serie se prefirieron dobles colgajos libres, uno como salvamento de la pérdida del peroné y la otra planeada inicialmente por el gran defecto previsto en el segundo caso. Sugerimos que cuando se trate de resecciones mandibulares menores de 3 cm, la reconstrucción sea con un injerto de cresta iliaca no vascularizada y un colgajo libre antebraquial.⁴

Finalmente, lo más importante no será la utilización de uno o dos colgajos sino reflexionar en la libertad que debe tener la lengua para ejercer sus movimientos con el fin de poder manejar y propulsar el bolo alimentario hacia atrás⁴ (figura 2).

Una opción para tratar de disminuir las pérdidas cutáneas del peroné ha sido la utilización de angiografía: al momento de localizar la arteria peronea es posible inyectar azul de metileno con la clara identificación del área de irrigación de las perforantes en la piel de la pierna (figura 6), procedimiento diseñado (no publicado) por el grupo de Lausana (Departamento de Cabeza y Cuello, *Centre Hospitalier Universitaire Vaudois*). La desventaja consiste en someter a los pacientes a arteriografía del miembro seleccionado como donador, lo cual aumenta los costos y los tiempos, sin embargo, garantizaría la toma exacta de la isla de piel. Nosotros no tenemos disponible en nuestra institución esta opción.

La reirradiación es un tema controversial en la actualidad cuando se realiza en tejidos previamente radiados, sin embargo, en reconstrucciones complejas se puede considerar como una buena opción ya que la mayoría del campo a irradiar está formado por tejidos sanos y nuevos provenientes de sitios distantes.

Conclusiones

Es conveniente optar por un margen amplio cuando las estructuras óseas se encuentran invadidas en el piso de boca, con resecciones segmentarias de mandíbula. Es decisión del cirujano que llevará a cabo la reconstrucción del defecto del piso anterior de boca, con qué tipo de colgajos o con cuántos hará la reconstrucción. La movilidad lingual deberá ser la prioridad para una adecuada función. Ante el fallo de un colgajo libre en cabeza y cuello, es mejor volver a intentar la reconstrucción con otro colgajo libre, de esta forma puede brindarse al paciente la opción de un mejor restablecimiento de la función y la estética.

Referencias

1. Luna-Ortiz K, Jaques B, Monnier P, Escobar-Alfaro G, Pasche P. Colgajos libres microvasculares: opciones para la reconstrucción del piso anterior de la boca después de tratamiento oncológico. *Rev Inst Nal Cancerol* 1999;45:27-32.
2. Rosenthal EL, Dixon SF. Free flap complications: when is enough, enough? *Otolaryngol Head Neck Surg* 2003;11:236-239.
3. Vos JD, Burkey BB. Functional outcomes after free flap reconstruction of the upper aerodigestive tract. *Curr Opin Otolaryngol Head Neck Surg* 2004;12:305-310.
4. Luna-Ortiz K, Jaques B, Monnier P, Pasche P. Functional evaluation after reconstruction of the anterior floor of the mouth with free flaps in patients with head and neck cancer. *Rev Oncol* 2002;4:133-138.
5. Bianchi B, Ferrari S, Poli T, Bertolini F, Raho T, Sesenna E. Oromandibular reconstruction with simultaneous free flaps: experience on 10 cases. *Acta Otorhinolaryngol Ital* 2003;23:281-290.
6. Jones NF, Vögelin E, Markowitz BL, Watson JP. Reconstruction of composite through-and-through mandibular defects with double-skin paddle fibular osteocutaneous flap. *Plast Reconstr Surg* 2003;112:758-765.
7. Yang KC, Leung JKW, Chen JS. Double-paddle peroneal tissue transfer for oromandibular reconstruction. *Plast Reconstr Surg* 2000;106:47-55.
8. Chen HC, Demirkan F, Wei FC, Cheng SL, Cheng MH, Chen IH. Free fibula osteoseptocutaneous-pedicled pectoralis major myocutaneous flap

- combination in reconstruction of extensive composite mandibular defect. *Plast Reconstr Surg* 1999;103:839-845.
9. Wei FC, Demirkan F, Chen HC, Chen IH. Double free flaps in reconstruction of extensive composite mandibular defects in head and neck cancer. *Plast Reconstr Surg* 1999;103:39-47.
10. Gabr E, Kobayashi MR, Salibian AH, Armstrong WB, Sundine M, Calvert JW, Evans GRD. Mandibular reconstruction: are two flaps better than one? *Ann Plast Surg* 2004;52:31-35.
11. Wei FC, Demirkan F, Chen HC, Chuang DCC, Chen SHT, Lin CH, et al. The outcome of failed free flaps in head and neck and extremity reconstruction: what is next in the reconstructive ladder? *Plast Reconstr Surg* 2001;108:1154-1160.