

Mémoire de Maitrise en médecine n° 2708

# Dilatation de la racine aortique mesurée par échographie cardiaque et Imagerie par Résonance Magnétique (IRM) après intervention de Ross

## Étudiant

Matthias Munier

## Tuteur

Prof. associé Étienne Pruvot  
Service de Cardiologie, CHUV

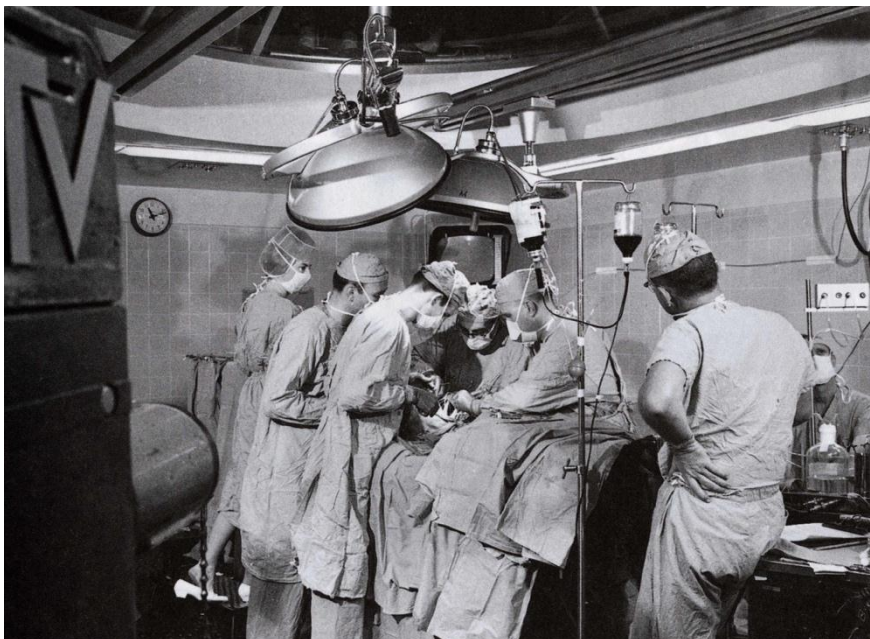
## Co-tutrice

MD Judith Bouchardy-Clément  
Service de Cardiologie, CHUV  
Service de Cardiologie, HUG

## Experte

PD et MER Nicole Sekarski-Hunkeler  
Unité de Cardiologie Pédiatrique, CHUV

---



*Figure 1. 2 mai 1965, Genève, Suisse : le Dr. Micheal E. DeBakey réalise la première chirurgie cardiaque à coeur ouvert devant une audience (image tirée des Archives du Baylor College of Medicine)*

## Abstract

**Introduction** – Les atteintes congénitales de la valve aortique sont les valvulopathies les plus fréquentes de l'enfant et du jeune adulte. Lors de sténose ou d'insuffisance aortique symptomatique, l'indication à un remplacement valvulaire est posée. Les bioprothèses aortiques ont une durée de vie limitée et les valves mécaniques nécessitent une anticoagulation à vie. De plus, leur potentiel de croissance est nul, ce qui pose problème chez les patients n'ayant pas atteint la taille adulte lors de l'intervention. L'opération de Ross a été développée pour pallier aux inconvénients précités. Elle consiste à remplacer la valve aortique défectueuse par la propre valve du patient (autogreffe valvulaire pulmonaire), à la place de laquelle le chirurgien installe une bioprothèse valvulaire. La dilatation progressive de la racine aortique, pouvant mener à une insuffisance valvulaire aortique, est une complication connue après l'intervention de Ross. Nous avons voulu démontrer dans cette étude la fréquence de cette complication, et nous avons comparé les mesures faite par échographie cardiaque et par imagerie par résonance magnétique (IRM)

**Méthodologie** – Sur les 63 patients opérés d'un Ross entre le 1<sup>er</sup> janvier 1990 et le 31 décembre 2010, 31 sont suivis au CHUV en cardiologie pédiatrique ou à la consultation des cardiopathies congénitales à l'âge adulte. Nous avons comparé les mesures de racine aortique sur l'échographie cardiaque faite en postopératoire immédiat et sur l'échographie cardiaque la plus récente en date du 1 septembre 2015. Chez 55% des patients (17/31 patients), nous avons également comparé les mesures d'IRM et d'échographie cardiaque.

**Résultats** – Pour 16% des patients (5/31) l'indication opératoire était la sténose aortique, pour 29% (9/31) l'insuffisance aortique et 55% (17/31) avaient une maladie aortique associant sténose et insuffisance. L'âge moyen au moment de la chirurgie était de 13.23 ans, allant de l'âge de 2 à 38 ans, avec 65% (20/31) des patients de sexe masculin. Le temps de suivi allait de 0 à 17 ans, avec un temps de suivi moyen de 7.45 ans Il n'y a eu aucun décès durant notre période de suivi. 68% des patients (21/31) présentaient une dilatation de la racine aortique avec un diamètre moyen de  $41.57 \pm 7.15$  mm ( $n = 26$ ) soit  $23.01 \pm 3.18$  mm/m<sup>2</sup> pour une norme à  $19 \pm 1$  mm/m<sup>2</sup> à la dernière échographie ( $p$ -value  $<0.001$ ) et de  $42.47 \pm 3.50$  mm ( $n = 15$ ) à la dernière IRM ( $p$ -value  $<0.001$ ), avec une différence entre les deux modalités de mesures non-significative ( $p$ -value  $>0.05$ ). Les patients ayant une dilatation ne présentaient pas d'association significative avec une insuffisance aortique ( $p$ -value  $>0.05$ ). Au total, 6 patients ont dû être réopérés, 16% des patients (5/31) pour une dysfonction de l'homogreffe, 6% (2/31) pour une dysfonction de la néovalve aortique.

**Conclusions** – L'opération de Ross est une alternative à la mise en place d'une prothèse valvulaire aortique (mécanique ou biologique) pour les patients présentant une valvulopathie aortique sévère, en particulier chez les jeunes patients. La dilatation progressive de la racine aortique est très fréquente dans cette population et doit motiver une adaptation des techniques opératoires, ainsi qu'une nécessité de suivi rapproché.

**Mots-clés** – Sténose aortique – insuffisance aortique – opération de Ross – racine aortique – dilatation

# Table des matières

<b>Introduction.....</b>	<b>4</b>
<b>Méthodologie .....</b>	<b>5</b>
<b>Résultats.....</b>	<b>8</b>
<b>Discussion.....</b>	<b>16</b>
<b>Conclusion.....</b>	<b>19</b>
<b>Remerciements .....</b>	<b>19</b>
<b>Bibliographie .....</b>	<b>20</b>

## Introduction

La sténose aortique (SA) est la cause la plus commune de maladies obstructives de la chambre de chasse gauche(1). Chez l'enfant et le jeune adulte, il s'agit le plus souvent d'une bicuspidie aortique, anomalie congénitale, que l'on retrouve chez 1 à 2% des naissances vivantes(1). Parmi les causes acquises, on trouve des origines rhumatismales par exemple, qui sont actuellement plus rares dans nos pays industrialisés. La SA peut être associée ou non à une insuffisance aortique (IA) de gravité variable. Une SA ou une IA symptomatiques sont une indication à une intervention médicale. Il existe alors deux types d'options : les interventions percutanées, telles que la valvuloplastie au ballonnet et la TAVI (Transcatheter Aortic Valve Implantation) ou la chirurgie. Parmi les options proposées par cette dernière, on trouve la valvulotomie ou la valvuloplastie (en cas de valve peu calcifiée) ou la chirurgie de remplacement de valve. Celle-ci est proposée dans les cas de sténoses sévères, de régurgitation aortique importante ou une aorte ascendante sévèrement dilatée. Les valves biologiques humaines, bovines ou porcines sont une excellente alternative pour les personnes de plus de 65 ans et les patients souhaitant ou devant éviter les anticoagulants(2). Elles sont cependant moins résistantes et ont une moins longue durée de vie que les valves mécaniques, imposant une ou des réopérations chez les patients dont l'espérance de vie dépasse 15-20 ans. On préférera donc des valves mécaniques pour les patients de moins de 65 ans qui nécessiteront en revanche une anticoagulation à vie, ainsi qu'une hémodynamique restreinte en comparaison aux tissus biologiques(1), accompagnées d'un risque élevé de thromboembolie, d'hémorragie et d'endocardite(3,4). L'opération de Ross, premièrement décrite en 1970(5), consiste à remplacer la valve aortique défectueuse par la propre valve pulmonaire du patient et mettre à la place de cette dernière une bioprothèse bovine ou porcine. Les avantages de celle-ci sont l'absence d'anticoagulation, l'excellente hémodynamique, la durabilité de l'autogreffe et surtout son potentiel de croissance, indispensable chez les patients en pleine croissance et les jeunes adultes désirant une vie active ou une grossesse(3,6–9). Elle présente également de faibles taux de morbidité, de réopération(3) et de mortalité(10–12), notamment en comparaison des autres techniques de remplacement valvulaire (valve mécanique ou mise en place d'homogreffe)(13,14), rendant la survie de la population adulte bénéficiant d'une chirurgie de Ross comparable à la population générale, avec des résultats légèrement inférieurs dans la population pédiatrique(15). Il faut néanmoins retenir que cette opération expose deux valves (la valve aortique et la valve pulmonaire) au risque d'une réintervention, transformant une pathologie monovalvulaire en une pathologie bivalvulaire(4). Plusieurs complications à long-terme sont décrites dans la littérature, telles que

l'insuffisance ou la sténose de l'homogreffe, l'insuffisance de l'autogreffe et la dilatation excessive de la néoracine aortique(1,8,12,16,17). Cette dilatation, fréquemment décrite dans la littérature(1,3,7,16–22), peut mener à l'insuffisance de la néovalve ou, si elle est négligée, à une dissection aortique(23), un anévrisme, voire à une rupture d'anévrisme. Des modifications peropératoires ont été développées pour pallier à la dilatation de la racine aortique, telles que la réduction de la jonction sinotubulaire et de l'annulus aortique, et des mesures de renforcement chirurgical de la racine aortique. En post-opératoire, des traitements par antihypertenseurs sont instaurés en cas de dilatation de la racine aortique, et dans les cas extrêmes, une réopération est nécessaire(20). De ce fait, la durabilité de l'opération a été de plus en plus remise en question ces dernières années, notamment au vu du risque de réintervention sur l'autogreffe, qui en demeure la limitation principale(4,12).

Le but de la présente étude est d'évaluer une cohorte d'enfants et de jeunes adultes ayant bénéficié d'une intervention de Ross dans notre institution et étant suivis depuis. Nous nous pencherons en particulier sur l'existence de dilatation progressive de la racine aortique, via des mesures réalisées par échographie cardiaque transthoracique et IRM cardiaque.

## Méthodologie

**Design de l'étude** – Il s'agit d'une étude rétrospective non-randomisée approuvée par la Commission d'Éthique de la Recherche du Canton de Vaud. Entre le 1<sup>er</sup> janvier 1990 et le 31 décembre 2010, la base de données du Service de Chirurgie Cardiaque a identifié 63 patients ayant bénéficié d'une opération selon Ross dans notre institution. Puis, nous avons identifié dans la base de données échocardiographiques 31 patients suivis en cardiologie pédiatrique ou à la consultation des cardiopathies congénitales à l'âge adulte. Les patients non suivis ont été exclus de notre étude.

**Récolte des données** – Toutes les données ont été obtenues et regroupées sous forme d'un tableau Excel en analysant les dossiers individuels des patients via les programmes informatiques Soarian, Archimède et Xcelera. Les rapports de consultation de cardiologie pédiatrique ou adulte et les rapports d'échographie ont fourni les données préopératoires ainsi que les caractéristiques des patients. Les données opératoires, peropératoires et postopératoires précoces ont été récoltées grâce aux protocoles opératoires, aux lettres de sortie d'hospitalisation et aux rapports de cardiologie. Enfin, l'acquisition des données postopératoires tardives et de suivi a été effectuée grâce à la consultation de cardiologie la plus récente en date du 1<sup>er</sup> septembre 2015, ainsi qu'aux rapports d'échographie et d'IRM.

**Méthode opératoire** – Tous les patients inclus dans cette étude ont bénéficié d’une opération selon Ross de remplacement total de la valve aortique avec réimplantation des ostias coronaires, sous circulation extracorporelle. Lorsque jugé nécessaire, des mesures de renforcement étaient réalisées : plastie de réduction de l’aorte ascendante ou renforcement par surjet de mersylène. Certains patients ont également bénéficié lors de l’opération de procédures chirurgicales additionnelles, telles qu’une fermeture du canal artériel, myotomie concomitante, plasties mitrale ou tricuspide.

**Echocardiographie et IRM** – Les mesures échocardiographiques ont été réalisées par les cardiologues de cardiologie pédiatrique et de cardiologie adulte du CHUV. Nous avons pris les données de l’échographie réalisée en postopératoire immédiat avant la sortie de l’hôpital et de l’échographie la plus récente en date du 1<sup>er</sup> septembre 2015. Lorsqu’elle était disponible, nous avons inclus les données de l’échographie préopératoire. Pour les valeurs échocardiographiques de la racine aortique, nous avons pris dimensions mesurées au niveau des sinus de Valsalva. Pour les mesures des gradients, nous avons pris les valeurs de gradients moyen et maximal mentionnées sur les rapports d’échocardiographie. L’acquisition des images par résonance magnétique a été réalisée par un appareil IRM de 1.5 T. Lorsqu’elles étaient disponibles, les données contenues dans les rapports d’IRM postopératoire ont été récoltées. Lors de la comparaison des données échocardiographiques et les données d’IRM, nous avons considérés les examens dont les dates étaient les plus rapprochées.

**Guidelines** – La gradation du degré de sténose aortique a été faite en fonction du gradient moyen de pression de flux à travers la valve aortique, selon les guidelines proposées par R. O. Bonow & al. dans le *Journal of the American College of Cardiology* en 2006(2). Un gradient moyen à moins de 20 mmHg correspond à une sténose légère (1/4), entre 20 et 40 mmHg à une sténose modérée (2/4), plus de 40 mmHg à une sténose sévère (3/4) et plus de 50 mmHg à une sténose très sévère (4/4). La gradation du degré de sténose pulmonaire (SP) a été faite en fonction du gradient maximal au travers de la valve pulmonaire, selon les guidelines proposés par T. M. Bashmore dans *Circulation* en 2007(24). Un gradient maximal à moins de 25 mmHg correspond à une sténose triviale (1/4), entre 25 et 50 mmHg à une sténose légère (2/4), entre 50 et 80 mmHg à une sténose modérée (3/4) et plus de 80 mmHg à une sténose sévère (4/4). Lors de l’évaluation de la valvulopathie préopératoire, nous n’avons pas considéré comme significatif un degré de SA ou de SP <2/4. La gradation du degré d’insuffisances aortique et pulmonaire a été calculée selon les guidelines actuels proposés par R. A. Nishimura & al. dans le *Journal of the American College of Cardiology* en 2014(25). Comme pour les sténoses, nous n’avons pas considéré comme significatif un degré d’IA

ou d'IP à  $<2/4$ . Une dysfonction du conduit Contegra® a été considérée comme un gradient maximal au travers de celui-ci à  $> 40$  mmHg(26). La surface corporelle a été calculée pour chaque patient en fonction de son poids en kilogrammes et de sa taille en centimètres, selon la formule de Du Bois. Les mesures de la racine aortique des patients ont été comparées à des nomogrammes intégrant l'âge, le sexe et la surface corporelle de nos patients, selon ceux proposés par L. Campens, L. Demulier, K. De Groote & al. via l'*American Journal of Cardiology* en 2014(27) (Figure 2) et elles ont été comparées aux normes établies par R. Erbel, F. Alfonso, C. Boileau & al. via l'*European Heart Journal* en 2001(28) (Figure 3). Ainsi la valeur indexée normale est de  $19 \pm 1$  mm/m<sup>2</sup> pour la racine aortique et de  $15 \pm 2$  mm/m<sup>2</sup> pour l'aorte ascendante. Nous avons considéré comme « dilatation significative » toute valeur de racine aortique dépassant les valeurs maximales théoriques des nomogrammes de L. Campens & al. et toute valeur dépassant les normes selon R. Erbel.

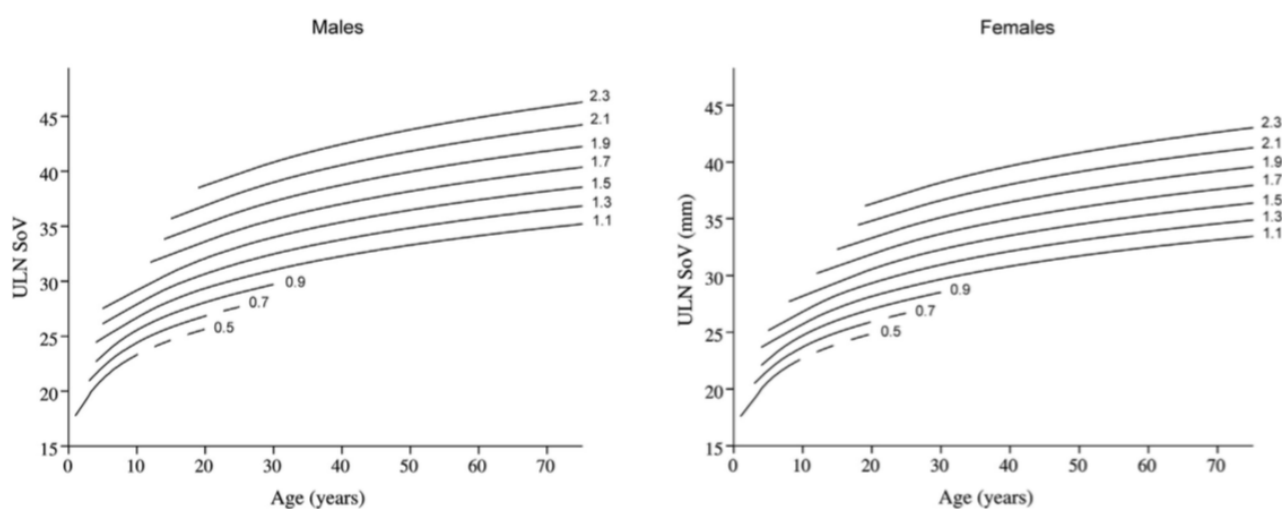


Figure 2. Valeurs de diamètre maximal (ULN) des sinus de Valsalva (SoV) en fonction de l'âge, du sexe et de la surface corporelle.

Tiré de Campens L, Demulier L, De Groote K & al. Reference Values for Echocardiographic Assessment of the Diameter of the Aortic Root and Ascending Aorta Spanning All Age Categories. *Am J Cardiol.* 2014;114:914–20.

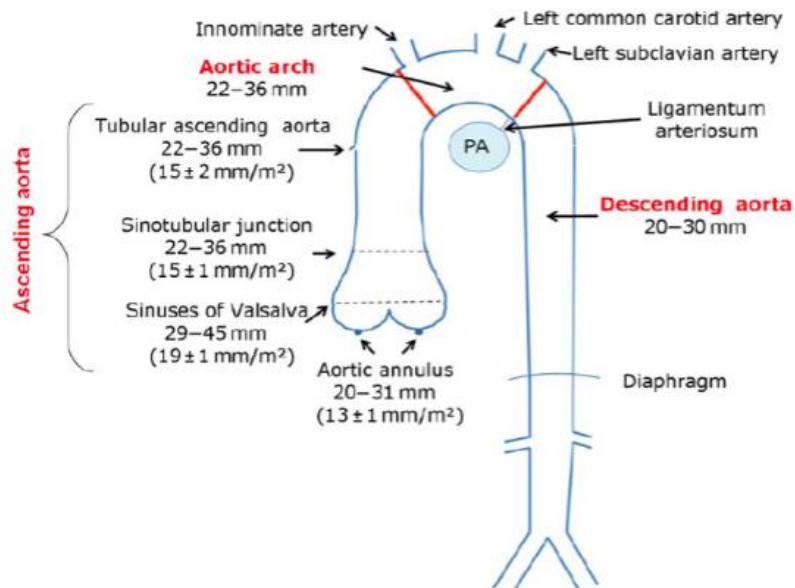


Figure 3. Diamètres indexés à la surface corporelle tirés de Zaza S, Meyer P, Rosa A, Müller H. Recommandations pour les mesures de cavités cardiaques. Service de Cardiologie, HUG. 2011.

**Statistique** – Les valeurs continues sont exprimées en minimums et maximums, en moyennes  $\pm$  déviation standard, ainsi qu'en médianes si nécessaire. Les valeurs catégorielles sont exprimées en décompte total et en pourcentage. Les mesures de racines aortiques échographiques et par IRM ont été converties en  $z$  scores, selon la formule de calcul du  $z$  score proposée par L. Campens & al. Le Student  $t$  test nous a premièrement servi de comparer des  $z$  scores des diamètres de racine mesuré par échographie à la sortie de l'hôpital versus les diamètres à la dernière échographie réalisée, ainsi qu'à comparer les  $z$  scores à la dernière échographie et l'IRM la plus proche dans le temps. Une  $p$ -value de  $<0.05$  a été considérée comme significative dans notre étude.

## Résultats

**Caractéristiques des patients (tableau 1)** – Les 31 patients, parmi lesquels 20 hommes (65%) et 11 femmes (35%), tous en vie à l'heure où nous rédigeons ces lignes, sont actuellement âgés de 14 à 52 ans avec un âge moyen de 24 ans. Au moment de l'opération, l'âge se situait entre 2 et 17 ans pour nos 28 patients pédiatriques (90%) avec un âge moyen à 11 ans. Nos 3 patients adultes (10%) étaient âgés respectivement de 26, 31 et 38 ans. L'étiologie de la valvulopathie était congénitale chez 28 patients (90%) et rhumatismale chez 3 patients (10%). 22 patients (71%) étaient porteurs d'une bicuspédie ou d'une monocuspédie, et 6 patients (19%) avaient une valve aortique tricuspide dysplasique. Concernant les indications opératoires, 5 (16%) patients étaient porteurs de sténose



aortique ( $\geq 2/4$ ) sans insuffisance significative ( $< 2/4$ ), 9 (29%) souffraient d'insuffisance aortique ( $\geq 2/4$ ) sans sténose significative ( $< 2/4$ ) et 17 (55%) avaient une atteinte mixte. Le stade fonctionnel NYHA d'avant l'opération, estimé chez 30 de nos patients (97%), était à I – II chez 23/30 de nos patients (77%) et de III – IV chez 7/30 de nos patients (23%). 18/31 de nos patients (58%) avaient bénéficié d'au moins une intervention cardiaque chirurgicale ou percutanée, parmi lesquelles ont été réalisées 19 valvuloplasties percutanées au ballonnet, 6 valvulotomies chirurgicales, 3 cures de coarctation, 1 fermeture de canal artériel perméable, 1 fermeture de CIV, 1 résection de sténose sous-valvulaire et 1 fermeture de discontinuité VG – aorte. Il n'y a eu aucun décès peropératoire, postopératoire immédiat ou au long terme.

**Tableau 1 : caractéristiques des patients (n = 31)**

Homme/femme [nombre (%)]	20 (65)/11 (35)
Âge au moment de l'opération [années, moyenne ; minimum – maximum]	13.23 ; 2 – 38
Patients pédiatriques (n = 28)	11.00 ; 2 – 17
Patients adultes (n = 3)	31.70 ; 26 – 38
Surface corporelle au moment de l'opération [m <sup>2</sup> , moyenne $\pm$ DS] (n = 30)	1.33 $\pm$ 0.34
Type de malformation aortique [nombre (%)]	
Bicuspidie/monocuspidie aortique	28 (90)
Autre (rhumatismale, tricuspide dysplasique)	3 (10)
Patients avec sténose aortique uniquement (insuffisance $< 2/4$ ) [nombre (%)]	5 (16)
Patients avec insuffisance aortique uniquement (sténose $< 2/4$ ) [nombre (%)]	9 (29)
Patients avec sténose aortique et insuffisance aortique [nombre (%)]	17 (55)
Stade NYHA au moment de l'opération [nombre (%)] (n = 30)	
I - II	23 (77)
III – IV	7 (23)
Patients ayant subi au moins une opération par le passé [nombre (%)]	18 (58)
Type d'opération subie avant le Ross [nombre]	
Valvuloplastie percutanée	19
Valvulotomie chirurgicale	6
Autre	7

**Données opératoires et de suivi (tableau 2)** – La durée moyenne du suivi postopératoire a été de 7.45 ans (avec un minimum de 0 et un maximum de 17 ans). Concernant l'opération en elle-même et les méthodes opératoires, 29 (94%) de nos patients ont été opérés par le même chirurgien dans notre institution. L'opération consistait en une intervention selon Ross par remplacement total de la racine aortique pour tous les cas. 2 patients ont été opérés dans une autre institution, l'un à l'Hôpital Universitaire de Coimbra, l'autre aux Hôpitaux Universitaires de Genève, et les données opératoires manquent donc en partie. Le temps de clampage aortique moyen était de  $93.0 \pm 15.9$  minutes et la durée de la circulation extracorporelle était de  $182.7 \pm 33.7$  minutes. 25/30 patients (81%) ont reçu

un conduit bovin Contegra® 22 mm, 3/30 patients (10%) ont reçu un Contegra® 20 mm, 1/30 patient (3%) a reçu une homogreffe n°24 de la Banque d'homogreffes européenne, 1/30 patient (3%) a reçu une homogreffe de 23 mm du Royal Brompton Hospital de Londres, enfin nous n'avons pas pu retrouver cette information chez 1 patient. Durant l'opération, 5 patients (16%) ont bénéficié d'une mesure de renforcement de l'anastomose de l'autogreffe à l'aorte ascendante et l'anneau aortique. Il y eut 3 plasties de l'aorte ascendante, 2 mesures de renforcement au mersylène ou patch de PTFE (polytétrafluoroéthylène), 1 mesure de renforcement au péricarde bovin et 1 mise en place d'un tube Vascutek® Gelweave 30 mm autour de la racine de l'aorte et l'aorte ascendante. 9 patients (29%) ont bénéficié d'un acte associé lié au cœur ou à l'aorte, avec 3 myotomies ventriculaires, 3 plasties mitrales, 1 plastie tricuspide, 1 fermeture de CIV, 1 ligature de canal artériel perméable et 1 réimplantation coronaire. La durée du séjour postopératoire était en moyenne de  $10.4 \pm 2.5$  jours avec des évolutions favorables sans complication majeure sauf pour 2 patients (6%) chez qui une reprise chirurgicale le jour de l'opération a été nécessaire pour cause d'hémorragie interne et d'épanchement péricardique respectivement.

Sur le suivi à long terme, 21 (68%) de nos patients ont présenté une dilatation de la racine aortique ( $23.01 \pm 3.18$  mm/m<sup>2</sup>), avec un *z* score moyen de 4.04 et une *p*-value <0.001), parmi lesquels 13 hommes (62%) et 8 femmes (38%). 9 patients (29%) présentaient une insuffisance aortique à  $\geq 2/4$ , 10 (32%) présentaient une sténose significative à  $\geq 2/4$  du conduit ventricule droit – artère pulmonaire (VD – AP, tous des Contegra®), 3 (10%) présentaient une insuffisance à  $\geq 2/4$  du conduit VD – AP (tous des Contegra®), 6 (19%) avaient fait une endocardite infectieuse du conduit VD – AP (tous des Contegra®). Chez 6 patients (19%) une réopération a été nécessaire. La cause principale de réopération était la sténose du conduit VD – AP (tous des Contegra®) avec 5 opérations (16% des patients) visant à corriger cette complication après en moyenne  $7.20 \pm 4.82$  ans. Au niveau de la valve aortique, 2 réopérations (6%) ont été nécessaires, l'une de remaniement de la néovalve aortique selon Tirone E. David(29), l'autre de remplacement aortique et de l'aorte ascendante selon Bentall(30), toutes les deux pour cause d'insuffisance et de dilatation de l'autogreffe, cela en moyenne 10 ans après l'opération de Ross. La survie sans réopération de la néovalve était donc de 94% à 7 ans. Une oblitération d'un anévrisme du ventricule droit a été réalisée chez 1 patient (3%) après 10 ans. Parmi les 5 patients ayant bénéficié d'une mesure de renforcement, on trouve 3 patients (60%) ayant vu leur racine aortique dilater avec des diamètres indexés respectivement de 20.00, 21.58 et 21.58 mm/m<sup>2</sup>. Le diamètre était dans les normes chez les 2 patients (40%) restants avec des diamètres indexés de 16.88 et 17.37 mm/m<sup>2</sup>, l'un ayant été

renforcé au péricarde bovin autour de l'anastomose, l'autre ayant vu son aorte ascendante et sa racine aortique entouré d'un tube Vascutek®.

**Tableau 2 : données opératoires et de suivi**

Durée de CEC [minutes, moyenne ± DS] (n = 30)	182.7 ± 33.7
Durée de clamage aortique [minutes, moyenne ± DS] (n = 30)	93.0 ± 15.9
Conduit ventricule droit – artère pulmonaire (VD – AP) utilisé [nombre (%)]	
Contegra® (et Venpro®)	28 (90)
Autre homogreffe	3 (10)
Patients ayant bénéficié de mesures de renforcement de la racine aortique [nombre (%)]	5 (16)
Durée de séjour postopératoire [jours, moyenne ± DS] (n = 30)	10.4 ± 2.5
Temps de suivi [mois, moyenne ; minimum – maximum]	93.71 ; 0 – 205
Complications [nombre (%)]	
Dilatation de la racine aortique	21 (68)
Insuffisance aortique (≥ 2/4)	9 (29)
Sténose du conduit VD – AP (≥ 2/4)	10 (32)
Insuffisance du conduit VD – AP	3 (10)
Endocardite (du conduit VD – AP)	6 (19)
Réintervention	6 (19)
Insuffisance de l'autogreffe	2 (6)
Dilatation de l'autogreffe	2 (6)
Conduit VD – AP	5 (16)
Autre	1 (3)

**Echocardiographie préopératoire** – Nous avons pu obtenir 22 échographies préopératoires (71% de nos patients). L'âge moyen des patients était de 12 ans (entre 2 et 31 ans) à ce moment-là. Seules 13 (42%) des échographies préopératoires contenaient des informations sur le diamètre de la racine aortique. Le diamètre de la racine aortique moyen (n = 11) était de  $24.69 \pm 4.39$  mm (z score = 0.56, p-value >0.05). Indexé à la surface corporelle, il était en moyenne de  $18.17 \pm 3.57$  mm/m<sup>2</sup>. Le diamètre moyen de l'aorte ascendante (n = 12) était dilaté à  $27.67 \pm 6.61$  mm (z score de 2.29 (p-value <0.05) et une valeur indexée à la surface corporelle de  $19.76 \pm 4.77$  mm/m<sup>2</sup>. 1 seul patient présentait une dilatation pré-existante de la racine aortique (valeur indexée de  $24.17$  mm/m<sup>2</sup>, z score = 2.78 et p-value <0.01). Les gradients aortiques maximal et moyen des 13 patients ayant une sténose étaient respectivement de  $84.38 \pm 42.87$  mmHg (minimum de 39 et un maximum de 198 mmHg) et de  $45.69 \pm 26.11$  mmHg (minimum de 23 et un maximum de 115 mmHg). Aucun patient ne présentait de gradient pulmonaire, puisque cela aurait par définition exclu toute possibilité d'opération de Ross. 1/22 patient (5%) présentait une FEVG à moins de 55% avec 37% de fraction d'éjection. 17/22 patients (77%) présentaient une insuffisance aortique à ≥ 2/4.

**Première échocardiographie postopératoire** – Nous avons pu trouver chez 29 patients (94%) l'échographie réalisée à leur sortie, obtenue en moyenne à  $8 \pm 3$  jours postopératoires. Les résultats postopératoires étaient globalement bons. 18 mesures de la racine aortique ont permis de déterminer un diamètre de racine aortique moyen dans les normes de  $26.29 \pm 4.36$  mm ( $z$  score moyen était de 0.82,  $p$ -value  $>0.05$ ). Le diamètre maximal théorique selon Campens & al. était pour cette population était de  $29.62 \pm 3.20$  mm. La valeur moyenne indexée à la surface corporelle était normale avec  $18.34 \pm 4.15$  mm/m<sup>2</sup>. Ainsi, 4/29 patients (14%) présentaient à ce moment une dilatation de la racine avec un diamètre moyen de  $31.50 \pm 2.08$  mm (valeur indexée moyenne de  $21.54 \pm 1.88$  mm/m<sup>2</sup>,  $z$  score de 2.58 et  $p$ -value  $<0.01$ ). La valeur excédentaire moyenne était de 1.33 mm, allant de 0.3 à 2.6 mm. Le diamètre moyen des mesures d'aorte ascendante à disposition ( $n = 5$ ) était dans les normes de  $21.80 \pm 6.46$  mm, allant de 17 à 35 mm avec un  $z$  score de -0.65 ( $p$ -value  $>0.05$ ). La valeur moyenne indexée à la surface corporelle était de  $14.35 \pm 2.31$  mm/m<sup>2</sup>. 1 patient avait une aorte ascendante augmentée de diamètre avec une indexation à sa surface corporelle de  $18.33$  mm/m<sup>2</sup> ( $z$  score = 2.17 et  $p$ -value  $<0.05$ ). Les gradients aortiques étaient tous dans les normes, avec un gradient aortique maximal ( $n = 23$ ) qui était en moyenne de 9.93 mmHg avec un minimum de 0 et un maximum de 22 mmHg et un gradient aortique moyen ( $n = 18$ ) de 5.17 mmHg avec un minimum de 0 et un maximum de 9.1 mmHg. Les gradients pulmonaires étaient ceux que l'on attend pour un conduit Contegra®, avec un gradient pulmonaire maximal ( $n = 24$ ) qui se situait à  $18.18 \pm 10.52$  mmHg en moyenne allant de 0 à 29 mmHg, et un gradient pulmonaire moyen ( $n = 18$ ) à  $7.94 \pm 5.32$  mmHg avec un minimum à 0 et un maximum à 19 mmHg. Aucun patient (0%) ne souffrait d'insuffisance aortique ou pulmonaire significative ( $\geq 2/4$ ) et seuls 3/29 patients (10%) présentaient une FEVG à  $< 55\%$ , deux à 48% et un à 54%.

**Dernière échocardiographie postopératoire** – L'échographie postopératoire la plus récente ( $n = 31$ ) a été réalisée en moyenne  $7 \pm 5.42$  ans après la première, allant de 0 à 17 ans. Les 27 mesures de racine aortique (87% des patients) ont permis d'établir le constat d'un diamètre augmenté, avec une moyenne chez nos patients de  $38.81 \pm 9.17$  mm, le minimum et le maximum étant respectivement de 24 et 67 mm ( $z$  score moyen de 3.26,  $p$ -value  $<0.001$ ). Le diamètre théorique maximal était de  $34.38 \pm 3.71$  mm et la valeur moyenne indexée à la surface corporelle de  $22.03 \pm 3.52$  mm/m<sup>2</sup>. Au total, 21 patients (68%) présentaient une dilatation avec un diamètre moyen de  $41.57 \pm 7.15$  mm (valeur indexée moyenne de  $23.01 \pm 3.18$  mm/m<sup>2</sup>,  $z$  score de 4.04 et  $p$ -value  $<0.001$ ) et un diamètre en excès moyen de 6.79 mm avec un minimum de 0.60 et un maximum de 28.30 mm chez un patient qui a depuis bénéficié d'une cure d'anévrisme de l'aorte ascendante. En comparant les  $z$  scores des diamètres de racine chez 12 patients (39% de notre échantillon) avec leur

échographie de sortie d'hôpital (sur un temps de suivi moyen de  $5 \pm 4$  ans), nous avons découvert une augmentation moyenne significative avec un  $z$  score de 2.21 ( $p$ -value  $<0.05$ ) (Figure 4). Le diamètre moyen de l'aorte ascendante (13 mesures à disposition) était augmenté à  $35.31 \pm 7.19$  mm ( $z$  score moyen = 3.37 et  $p$ -value  $<0.001$ ), avec une valeur indexée à la surface corporelle moyenne de  $20.32 \pm 3.37$  mm/m<sup>2</sup>. 85% de ces mesures (11/13) était au dessus de la norme attendue, avec un diamètre moyen de  $37.09 \pm 6.17$  mm (indexation moyenne à la surface corporelle de  $21.25 \pm 2.68$  mm/m<sup>2</sup>,  $z$  score de 3.86 et  $p$ -value  $<0.001$ ). Le fonctionnement de l'autogreffe pulmonaire en position aortique était bon chez tous les patients ( $n = 29$ ), avec des gradients maximum et moyen à 8.44 et 4.09 mmHg respectivement. Nous avons noté une progression des gradients sur le conduit VD – AP par rapport à la première échographie avec un gradient maximal de  $> 40$  mmHg chez 5/30 patients (17%). 9 patients (29%) souffraient d'une insuffisance aortique à  $\geq 2/4$ , mais n'étaient pas associés à une tendance plus haute à la dilatation de racine comparé aux patients non-insuffisants ( $p$ -value  $>0.05$ ). 1/31 (3%) patient présentait une FEVG à diminuée à 50%. 26 patients (84%) étaient asymptomatiques (stade NYHA  $\leq 1$ ).

**Figure 4. z scores de valeurs de diamètres de racine aux échographies de sortie versus les dernières échographies réalisées (n = 12)**

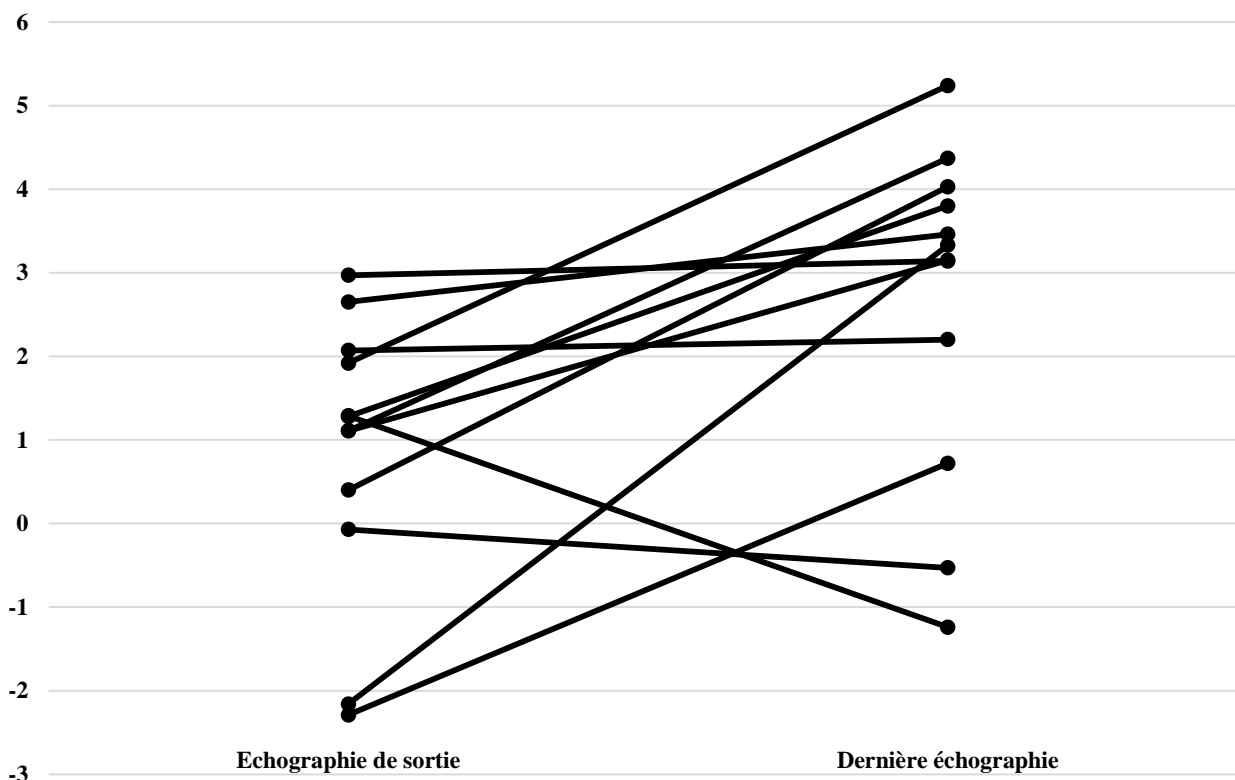


Figure 4. z scores adaptés à l'âge, au sexe et la surface corporelle de valeurs de diamètres de racine aux échographies de sortie d'hôpital versus les dernières échographies réalisées (n = 12). Le temps de suivi est de  $5 \pm 4$  ans. L'augmentation moyenne est significative ( $p$ -value  $< 0.05$ ).

**IRM** – 65% de nos patients (20/31) ont bénéficié d'au moins une IRM et 32% (10/31) en ont eu au moins deux. La différence de temps moyenne entre la dernière IRM et la dernière échographie était de 180 jours, avec un minimum de 0 à un maximum de 719 jours. Ces 20 IRM ont été réalisées 9 ans en moyenne après l'opération de Ross (allant de 2 à 15 ans). 15 patients sur 20 (75%) présentaient une dilatation de la racine aortique avec un diamètre moyen de  $42.47 \pm 3.50$  mm (valeur indexée moyenne de  $23.65 \pm 1.97$  mm/m<sup>2</sup>, z score de 4.30 et  $p$ -value  $< 0.001$ ) et une augmentation moyenne par rapport à la valeur théorique de 6.51mm (entre 3.6 et 11.8 mm). Nous avons comparé les valeurs de la dernière échographie et de l'IRM chez 17 patients (55% de notre échantillon). Le temps moyen passé entre les deux était de 182 jours et il n'y avait pas de différence significative dans les mesures de diamètres entre les deux modalités d'acquisition d'imagerie ( $p$ -value  $> 0.2$ ) (Figure 5). Le diamètre moyen de l'aorte ascendante (n = 18) était de  $32.72 \pm 6.82$  mm, lui aussi augmenté avec un z score de 2.28 ( $p$ -value  $< 0.05$ ) et une indexation à la surface corporelle

moyenne à  $18.02 \pm 4.02$  mm/m<sup>2</sup>. 72% de ces mesures (13/18) était au dessus de la norme attendue, avec un diamètre moyen de  $34.85 \pm 6.83$  mm (indexation moyenne à la surface corporelle de  $19.69 \pm 3.43$  mm/m<sup>2</sup>, z score de 3.17 et p-value <0.001). La fraction de régurgitation pulmonaire était significative (> 15%) chez 7/20 patients (35%) et sévère (> 40%) chez 2/20 patients (10%). 6/20 patients (30%) avaient une FEVG < 55% avec une moyenne à 52.5%. Aucun patient ne souffrait de dysfonction ventriculaire droite et la FEVD moyenne (n = 17) était de  $54.41 \pm 6.55$  %. Les données échographiques et d'IRM sont résumées dans le tableau 3.

**Tableau 3 : données d'échographie et d'IRM**

	Echographie préopératoire n = 22	1 <sup>ère</sup> échographie postopératoire n = 31	2 <sup>ème</sup> échographie postopératoire n = 31	IRM postopératoire n = 20
Dilatation de la racine de l'aorte [nombre (%)]	<b>n = 22</b> 1 (5)	<b>n = 31</b> 4 (13)	<b>n = 31</b> 21 (68)	<b>n = 20</b> 15 (75)
Diamètre de la racine aortique [millimètres, moyenne ± DS]	<b>n = 13</b> $24.69 \pm 4.39$	<b>n = 18</b> $26.29 \pm 4.36$	<b>n = 26</b> $38.81 \pm 9.17$	<b>n = 18</b> $41.17 \pm 4.53$
Diamètre de la racine aortique théorique [millimètres, moyenne ± DS]	$28.65 \pm 3.82$	$29.62 \pm 3.20$	$34.38 \pm 3.71$	$34.99 \pm 2.51$
Surface corporelle [m <sup>2</sup> , moyenne ± DS]	$1.38 \pm 0.22$	$1.39 \pm 0.28$	$1.76 \pm 0.28$	$1.82 \pm 0.24$
Diamètre de la racine aortique indexé [millimètres/mètres <sup>2</sup> , moyenne ± DS]	$18.17 \pm 3.57$	$18.34 \pm 4.15$	$22.03 \pm 3.52$	$22.86 \pm 2.66$
Diamètre de la racine aortique des patients dilatés [millimètres, moyenne ± DS]	<b>n = 1</b> 29.00	<b>n = 4</b> $31.50 \pm 2.08$	<b>n = 21</b> $41.57 \pm 7.15$	<b>n = 15</b> $42.47 \pm 3.50$
Diamètre de la racine aortique indexé des patients dilatés [millimètres/mètres <sup>2</sup> , moyenne ± DS]	24.17	$21.54 \pm 1.88$	$23.01 \pm 3.18$	$23.65 \pm 1.97$
Diamètre en excès [millimètres, moyenne ; minimum – maximum]	1.4	1.33 ; 0.30 - 2.60	6.79 ; 0.60 - 28.3	6.51 ; 3.60 - 11.8
Diamètre de l'aorte ascendante [millimètres, moyenne ± DS]	<b>n = 12</b> $27.67 \pm 6.61$	<b>n = 6</b> $21.80 \pm 6.46$	<b>n = 13</b> $35.31 \pm 7.19$	<b>n = 16</b> $32.72 \pm 6.82$
Diamètre de l'aorte ascendante indexé [millimètres/mètres <sup>2</sup> , moyenne ± DS]	$19.76 \pm 4.77$	$14.35 \pm 2.31$	$20.32 \pm 3.37$	$18.02 \pm 4.02$

Figure 5. Comparaison entre la dernière IRM et la dernière échographie (n = 17)

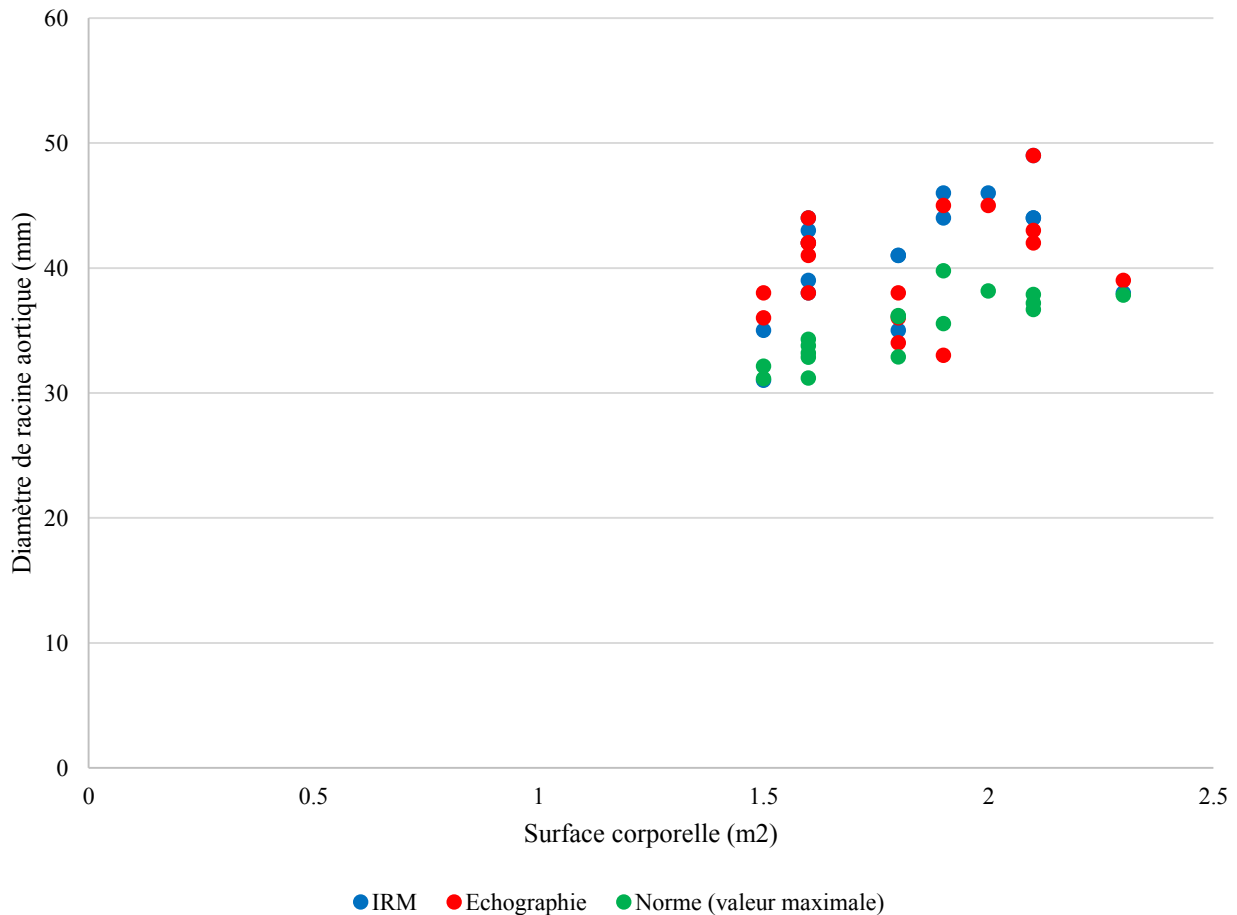


Figure 5. Comparaison entre la dernière IRM et la dernière échographie (n = 17). Le temps moyen passé entre les deux est de 182 jours. La différence entre les deux modalités de mesures n'est pas significative (p-value >0.05).

## Discussion

La racine aortique après opération de Ross voit son diamètre augmenter de manière significative et de manière plus importante que la croissance normale de celle-ci chez un individu. Dans notre petite série, elle est peu associée à une insuffisance aortique (p-value >0.05) cependant le risque à long terme d'une progression de la dilatation et de l'apparition de défauts de coaptation entraînant une insuffisance aortique significative est bien décrit(7). Il faut cependant noter que la notion de relation entre dilatation de la néoracine et insuffisance aortique reste encore de nos jours une question controversée(12). Quoiqu'il en soit, la grande majorité des patients conserve un stade fonctionnel n'entravant pas leurs activités de tous les jours (stade NYHA ≤1), avec une fonction biventriculaire



en général conservée pendant plusieurs années après l'opération. En outre, le taux de réintervention sur l'autogreffe lors du suivi à moyen-terme reste bas. À ce jour, seuls 2 de nos patients (6%) ont subi une réintervention sur la néoracine, la principale cause de réopération étant une insuffisance ou une sténose du conduit VD – AP (16% des patients).

La présence d'une dilatation de la racine chez une grande proportion de patients a toujours été fréquemment décrite, en particulier lors de suivi étendu et non-limité au court-terme(3,7,19,31) ce qui est le cas de notre étude avec presque 7 ans et demi de follow-up moyen (0 à 17 ans). L'échographie de décharge à la sortie de l'hôpital des patients était trop précoce pour démontrer la présence d'une dilatation. Une dilatation se mettant en place uniquement lors de la première année de suivi puis se stabilisant a également été décrite chez une population de patients pédiatriques(18,19), ce que nous n'avons pas pu constater chez nous, le diamètre augmentant de manière excessive, même après plusieurs années. Des études de nos collègues Puranik & al.(23) et Luciani & al.(21) suggère que chez les patients opérés à l'âge pédiatrique, le risque de dilatation de la racine serait plus élevé. En effet, les patients jeunes verraient premièrement leur autogreffe pulmonaire s'exposer aux pressions systémiques sur une plus longue période. Deuxièmement, étant donné qu'ils sont en période de croissance, leur autogreffe pourrait être exposée en plus de cela à des stimuli dilatateurs. Dans notre étude, la majorité de nos patients (90%) ont été opérés avant l'âge de 18 ans, ce qui expliquerait la forte proportion de racines dilatées dans notre cohorte. Une étude suggère qu'un facteur de risque pour la dilatation de la néoracine est le sexe masculin(22), qui constitue ici la majeure partie de notre échantillon (65%) et qui représente 62% de nos patients qui ont dilaté. Ensuite, la grande majorité de nos patients était atteinte de bicuspidie au moment de l'opération. Cette forte proportion de dilatation sur le long terme de la racine aortique s'expliquerait entre autres par des anomalies de la paroi de la media qui sont fréquentes chez ces patients(32). En effet, on trouve à l'histologie de l'aorte ascendante différentes aberrations du muscle lisse et la matrice extracellulaire(1), similairement à ce que l'on peut trouver chez les patients atteints du syndrome de Marfan(33). Cette faiblesse de la paroi pourrait expliquer une prédisposition à ces anomalies également pour la paroi pulmonaire(11). En ce sens, plusieurs auteurs suggèrent que les groupes les plus à risque pour une dilatation tardive sont les patients atteints de bicuspidie, d'une pré-dilatation existante de la racine aortique ou de l'aorte ascendante(11,16). La dilatation pourrait également être due à un remaniement de la paroi de la valve pulmonaire une fois mise sous stress systémique(16,17). À l'histologie de celle-ci, des dommages dus au tissu de granulation et à la cicatrisation sont visibles, impliquant une perte de cellules musculaires, d'élastine et de collagène(34). De ce fait, une étude mentionne qu'un patient souffrant de maladie aortique isolée et

bénéficiant d'une intervention de Ross a de plus grandes chances de développer une dilatation de racine qu'un patient souffrant de cardiopathie congénitale complexe(7,18). En effet, la présence de shunts, d'obstructions supplémentaires à la chambre de chasse gauche, de pressions pulmonaires élevées entraînerait des pressions pulmonaires plus importantes avant l'opération, résultant en une valve pulmonaire plus résistante aux pressions systémiques lors de l'exposition à celles-ci.

Les mesures de renforcement (plasties de réduction de l'aorte ascendante, bandelettes de péricarde bovin entourant la racine, surjet de mersylène) utilisées ici n'ont pas été réalisées de manière systématique et n'ont pas empêché chez 60% de nos patients renforcés une dilatation tardive de la racine. Actuellement, un renforcement de l'autogreffe par surjet de mersylène est systématiquement effectué. Une étude comparative semblable dans quelques années pourrait indiquer si ce renforcement systématique présente ou non de réels bénéfices. Selon plusieurs auteurs(3,35,36), la dilatation de l'autogreffe est due à un mismatch entre les diamètres de l'annulus aortique et la jonction sinotubulaire des racines pulmonaire et aortique et la géométrie spatiale aurait une grande influence sur le risque de dilatation de l'autogreffe. En effet, une implantation des sinus pulmonaires dans les sinus coronaires respectant l'anatomie de la manière la plus fidèle possible tendrait à diminuer ce risque de dilatation. D'autres auteurs(4,32) ont décidé de retourner à la méthode opératoire originelle de 1970 d'implantation subcoronaire (l'inclusion de l'autogreffe à l'intérieur-même de la racine aortique et non un remplacement total de racine). Cette technique chirurgicale, bien plus difficile à réaliser(3), semble être associée à un taux de dilatation moins important(37). Elle est néanmoins limitée par un diamètre de l'autogreffe pulmonaire fréquemment plus large que l'annulus aortique, ainsi qu'une moins bonne compétence valvulaire au long-terme(4,10,32). Juthier & al. ont proposé récemment une modification de l'opération de Ross où l'on entoure l'autogreffe pulmonaire d'un tube Vascutek® afin de renforcer les parois de la néoracine. Les résultats sont semble-t-il extrêmement prometteurs mais limités aux patients adultes car le tube pourrait potentiellement empêcher la croissance normale de l'autogreffe chez des patients pédiatriques(38). Dans notre étude, 1 patient a bénéficié de cette mesure lors de l'opération et avait un diamètre de racine dans les normes à la fin de la période de suivi.

**Limitations** – Notre étude est grandement limitée par sa nature rétrospective ; des 31 patients, 12 n'ont plus eu de suivi depuis au moins 3 ans. En outre, le nombre de patients étant très bas, notre échantillon est éventuellement peu représentatif. Cette étude était basée uniquement sur un seul centre ; le CHUV. De plus, la grande majorité de nos patients ont été opérés par une seule personne, toutefois, nous ne pensons pas que le chirurgien soit responsable de la haute proportion de patients

ayant vu leur racine aortique dilater, étant donné la vaste bibliographie dans la littérature à ce sujet. La sélection des patients ne s'est pas faite de manière randomisée. Seuls les patients ayant bénéficié d'un suivi échographique et à l'IRM étendu ont été inclus dans l'étude, et seuls les patients dont les données brutes étaient disponibles ont été comptés dans les statistiques, un biais de sélection des patients à plusieurs niveaux est donc possible. Les données brutes des rapports d'échographie et d'IRM ont été récoltées et l'imagerie en elle-même n'a pas été vue et interprétée à nouveau par un cardiologue ou un radiologue afin d'accorder une double-lecture à une valeur donnée. À cela s'ajoute le fait que des changements de prise en charge préopératoire ou postopératoire au cours du temps ont pu affecter la nature de nos résultats. Les patients étaient pour la plupart des enfants au moment de l'opération et sont à présent des adultes et les façons de décrire une dilatation sont différentes chez ces deux populations. Finalement, il est à prendre en compte que le taux de dilatation et de réintervention pourraient voir leur incidence augmenter avec une prolongation du temps de suivi.

## Conclusion

L'opération de Ross est et reste une excellente alternative lors de maladie aortique, sténose ou insuffisance. Cependant, la racine aortique dilate plus que de raison au fil des années chez les patients pédiatriques et adultes. Après plus de 7 ans de suivi, elle reste néanmoins peu associée à une insuffisance néoartique, peu symptomatique et le taux de réopération reste très bas. La relation entre cette dilatation et une régurgitation aortique reste cependant peu claire, rendant la surveillance par échocardiographie, IRM et par tests fonctionnels capitale dans le suivi des patients(11,12,31,32). Finalement, il devient urgent de trouver des techniques de réparation durables et fiables au vu de la suboptimalité rencontrée lors des différents types de chirurgies existantes(13).

## Remerciements

Je tiens à remercier Mme Helen Kyriotis, responsable de la base de données du service de chirurgie cardiaque du CHUV ainsi que M. Jean-Claude Martin, de la direction des systèmes d'information du CHUV, pour la mise à disposition de leurs bases de données. Je remercie également ma co-tutrice, la Dresse Judith Bouchardy-Clément pour l'aide apportée tout au long de ce travail.

## Bibliographie

1. Aboulhosn J, Child JS. Left Ventricular Outflow Obstruction : Subaortic Stenosis, Bicuspid Aortic Valve, Supravalvar Aortic Stenosis, and Coarctation of the Aorta. *Circulation*. 2006;114:2412–22.
2. Bonow R, Carabello B, Kanu C, de Leon, Jr. A, Faxon D, Freed M, et al. ACC/AHA 2006 guidelines for the management of patients with valvular heart disease : a report of the American College of Cardiology/American Heart Association Task Force on Practice Guidelines (writing committee to revise the 1998 Guidelines for the Management of Patients With Valvular Heart Disease). *Circulation*. 2006;114(5):e84–231.
3. Berdajs D. The Ross procedure for everyone. *Swiss Med Wkly*. 2012;142:w13641.
4. Juthier F, Vincentelli A, Pinçon C, Banfi C, Ennezat PV, Maréchaux S, et al. Reoperation after the Ross procedure : incidence, management, and survival. *Ann Thorac Surg*. 2012;93:598–605.
5. Gonzalez-Lavin L, Geens M, Somerville J, Ross D. Autologous Pulmonary Valve Replacement of the Diseased Aortic Valve. *Circulation*. 1970;42:781–5.
6. Marino B, Wernovsky G, Rychik J, Bockoven JR, Godinez RI, Spray TL. Early results of the Ross procedure in simple and complex left heart disease. *Circulation*. 1999;100(19 Suppl II):II162–6.
7. Pasquali SK, Cohen MS, Shera D, Wernovsky G, Spray TL, Marino BS. The relationship between neo-aortic root dilation, insufficiency, and reintervention following the Ross procedure in infants, children, and young adults. *J Am Coll Cardiol*. 2007;49(17):1806–12.
8. Elkins R, Knott-Craig C, Ward K, McCue C, Lane M. Pulmonary autograft in children : realized growth potential. *Ann Thorac Surg*. 1994;57(6):1393–4.
9. Elkins R, Knott-Craig C, Randolph J, Razook J, Ward K. Medium term follow-up of pulmonary autograft replacement of aortic valves in children. *Eur J Cardiovasc Surg*. 1994;8:379–83.
10. Settepani F, Kaya A, Morshuis WJ, Schepens MA, Heijmen RH, Dossche KM. The Ross Operation : An evaluation of a single institution's experience. *Ann Thorac Surg*. 2005 Feb;79(2):499–504.
11. Brown JW, Ruzmetov M, Shahriari AP, Rodefeld MD, Mahomed Y, Turrentine MW. Modification of the Ross aortic valve replacement to prevent late autograft dilation. *Eur J*

Cardiothorac Surg. 2010;37:1002–7.

12. Luciani G, Lucchese G, Carotti A, Brancaccio G, Abbruzzese P, Caianiello G, et al. Two decades of experience with the Ross operation in neonates, infants and children from the Italian Paediatric Ross Registry. *Heart*. 2014;100:1954–9.
13. Etnel J, Elmont L, Ertekin E, Mokhles M, Heuvelman H, Roos-Hesslink J, et al. Outcome after aortic valve replacement in children : a systemic review and meta-analysis. *J Thorac Cardiovasc Surg*. 2015;151(1):143–52.e3.
14. Alsoufi B. Aortic valve replacement in children : options and outcomes. *J Saudi Heart Assoc*. 2014;26:33–41.
15. Sievers HH, Stierle U, Charitos E, Hanke T, Misfeld M, Bechtel J, et al. Major adverse cardiac and cerebrovascular events after the Ross procedure. *Circulation*. 2010;122(suppl 1):S216–33.
16. Tantengco M, Humer R, Clapp S, Lobdell K, Walters H, Hakimi M. Aortic root dilatation after the Ross procedure. *Am J Cardiol*. 1999;83:915–20.
17. Solowiejczyk DE, Bourlon F, Apfel H, Hordof A, Hsu DT, Crabtree G, et al. Serial echocardiographic measurements of the pulmonary autograft in the aortic valve position after the Ross operation in a pediatric population using normal pulmonary artery dimensions as the reference standard. *Am J Cardiol*. 2000;85:1119–23.
18. Williams IA, Quaegebeur JM, Hsu DT, Gersony WM, Bourlon F, Mosca RS, et al. Ross Procedure in infants and toddlers followed into childhood. *Circulation*. 2005;112:I – 390 – I – 395.
19. Elder R, Quaegebeur J, Bacha EA, Chen J, Bourlon F, Williams IA. Outcomes of the infant Ross procedure for congenital aortic stenosis followed into adolescence. *J Thorac Cardiovasc Surg*. 2013;145(6):1504–11.
20. Ruzmetov M, Welke KE, Geiss DM, Buckley K, Fortuna RS. Failed autograft after the Ross procedure in children : management and outcome. *Ann Thorac Surg*. 2014;98:112–8.
21. Luciani G, Casali G, Favaro A, Prioli M, Barozzi L, Santini F, et al. Fate of the aortic root late after Ross operation. *Circulation*. 2003;108(suppl II):II – 61 – II – 67.
22. Simon-Kupilik N, Bialy J, Moidl R, Kasimir M-T, Mittlböck M, Seebacher G, et al. Dilation of the autograft root after the Ross operation. *Eur J Cardiothorac Surg*. 2002;21:470–3.
23. Puranik R, Tsang VT, Broadley A, Nordmeyer J, Lurz P, Muthialu N, et al. Functional

outcomes after the Ross (pulmonary autograft) procedure assessed with magnetic resonance imaging and cardiopulmonary exercise testing. *Heart*. 2010;96:304–8.

24. Bashmore TM. Adult congenital heart disease: right ventricular outflow tract lesions. *Circulation*. 115:1933–47.

25. Nishimura R, Otto C, Bonow RO, Carabello B, Erwin III J, Guyton R, et al. 2014 AHA/ACC Guideline for the Management of Patients With Valvular Heart Disease : A Report of the American College of Cardiology/American Heart Association Task Force on Practice Guidelines. *J Am Coll Cardiol*. 2014;63(22):e57–185.

26. Brown JW, Ruzmetov M, Rodefeld MD, Vijay P, Darragh R. Valved bovine jugular vein conduits for right ventricular outflow tract reconstruction in children: an attractive alternative to pulmonary homograft. *Ann Thorac Surg*. 2006;82(3):909–16.

27. Campens L, Demulier L, De Groot K, Vandekerckhove K, De Wolf D, Roman MJ, et al. Reference Values for Echocardiographic Assessment of the Diameter of the Aortic Root and Ascending Aorta Spanning All Age Categories. *Am J Cardiol*. 2014;114:914–20.

28. Erbel R, Alfonso F, Boileau C, Dirsch O, Eber B, Haverich A, et al. Diagnosis and management of aortic dissection : recommendations of the Task Force on Aortic Dissection, European Society of Cardiology. *Eur Heart J*. 2001;22:1642–81.

29. David T, Feindel C. An aortic valve-sparing operation for patients with aortic incompetence and aneurysm of the ascending aorta. *J Thorac Cardiovasc Surg*. 1992;103(4):617–21.

30. Bentall H, De Bono A. A technique for complete replacement of the ascending aorta. *Thorax*. 1968;23(4):338–9.

31. Hörer J, Hanke T, Stierle U, Takkenberg J, Bogers J, Hemmer W, et al. Neo-aortic root diameters and aortic regurgitation in children after the Ross operation. *Ann Thorac Surg*. 2009;88:594–600.

32. Böhm JO, Botha CA, Horke A, Hemmer W, Roser D, Blumenstock G, et al. Is the Ross Operation still an acceptable option in children and adolescents ? *Ann Thorac Surg*. 2006;82:940–7.

33. Niwa K, Perloff J, Bhuta S, Laks H, Drinkwater D, Child JS, et al. Structural abnormalities of great arterial walls in congenital heart disease : light and electron microscopic analyses. *Circulation*. 2001;103:393–400.

34. Rabkin-Aikawa E, Aikawa M, Farber M, Kratz J, Garcia-Cardena G, Kouchoukos N, et al.

Clinical pulmonary autograft valves : pathologic evidence of adaptive remodeling in the aortic site. J Thorac Cardiovasc Surg. 2004;128:552–61.

35. Lansac E, Lim H, Shomura Y, Lim K, Goetz W, Rice N. Aortic and pulmonary root : are their dynamics similar ? Eur J Cardiothorac Surg. 2002;21:268–75.

36. David T, Omran A, Webb G, Rakowski H, Armstrong S, Sun Z. Geometrical mismatch of the aortic and pulmonary roots causes aortic insufficiency after the Ross procedure. J Thorac Cardiovasc Surg. 1996;112:1231–9.

37. Takkenberg J, van Herwerden L, Galema T, Bekkers J, Kleyburg-Linkers V, Eijkemans M, et al. Serial echographic assessment of neo-aortic regurgitation and root dimensions after the modified Ross procedure. J Heart Valve Dis. 2006;15:100–6.

38. Juthier F, Banfi C, Vincentelli A, Ennezat P, Le Tourneau T, Pinçon C. Modified Ross operation with reinforcement of the autograft : six-years results. J Thorac Cardiovasc Surg. 2010;139:1420–3.