

Arthro-IRM de l'épaule: du T1 à l'ABER

V. Huber A. Kissling C. Schiesser TRM

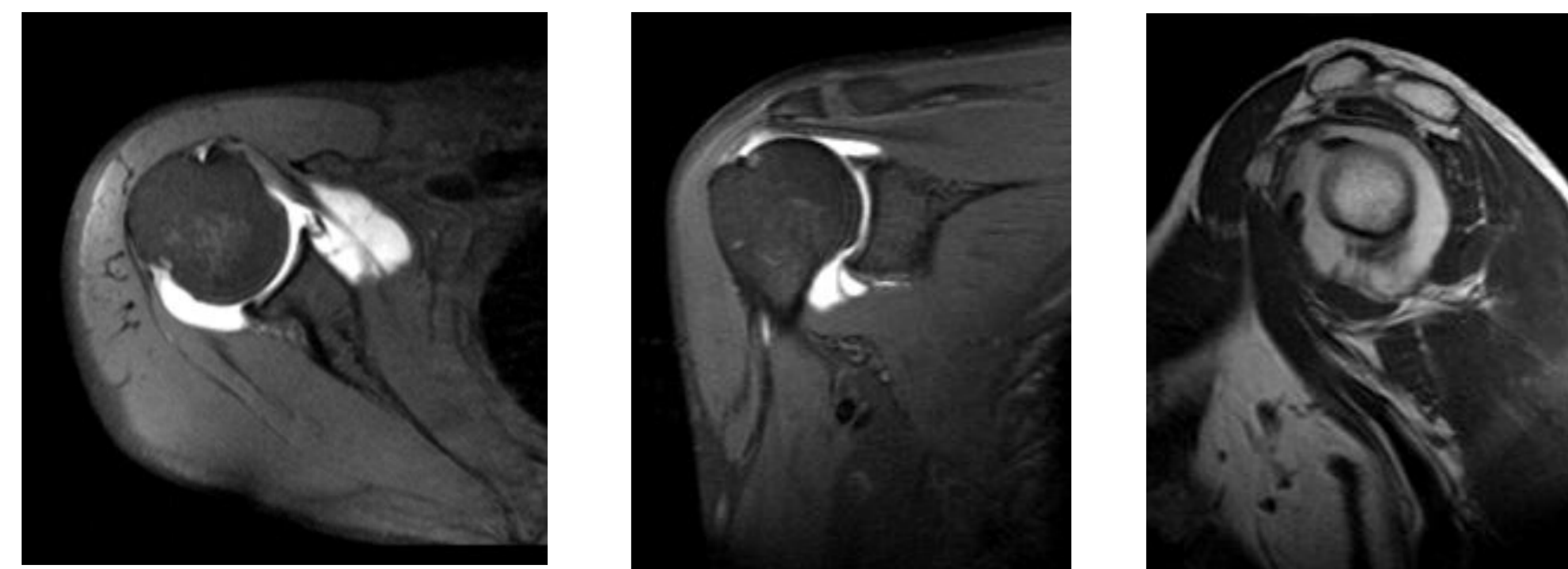
Prof. Dr Nicolas Theumann, chef de l'unité ostéo-articulaire

Introduction

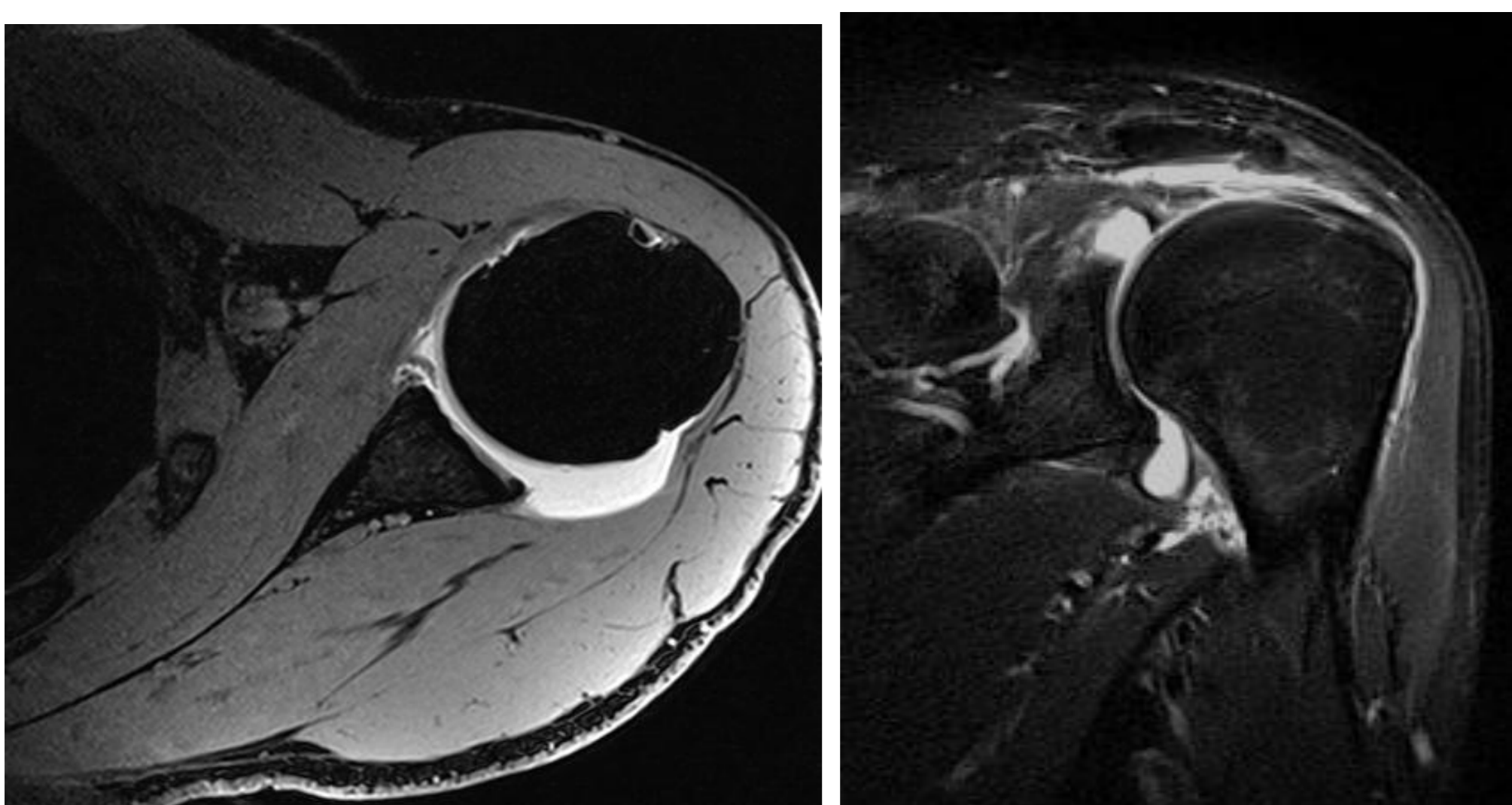
A travers ce poster, nous souhaitons présenter l'évolution des séquences utilisées dans le cadre de l'arthro-IRM de l'épaule. Des séquences standards, nous en sommes arrivés maintenant à des améliorations en matière de résolution spatiale et d'acquisition 3D isotropique. Nous développerons particulièrement deux séquences récemment introduites dans le protocole standard effectué au CHUV, l'ABER et le T2 fatsat sagittal dans le plan orthogonal à la poulie du long biceps.

Les débuts...

L'arthro-IRM de l'épaule est devenu un examen fréquemment réalisé au CHUV en avril 2001. On effectuait, alors, deux types de séquences: du T1 FS dans les trois plans de l'espace ainsi qu'une séquence T2 FS. Grâce à l'arrivée des appareils à hauts champs (3T), les séquences se sont énormément développées et diversifiées, afin de détecter le plus précisément possible les lésions du labrum et du cartilage.



T1 FS et non FS 3 plans, 2001



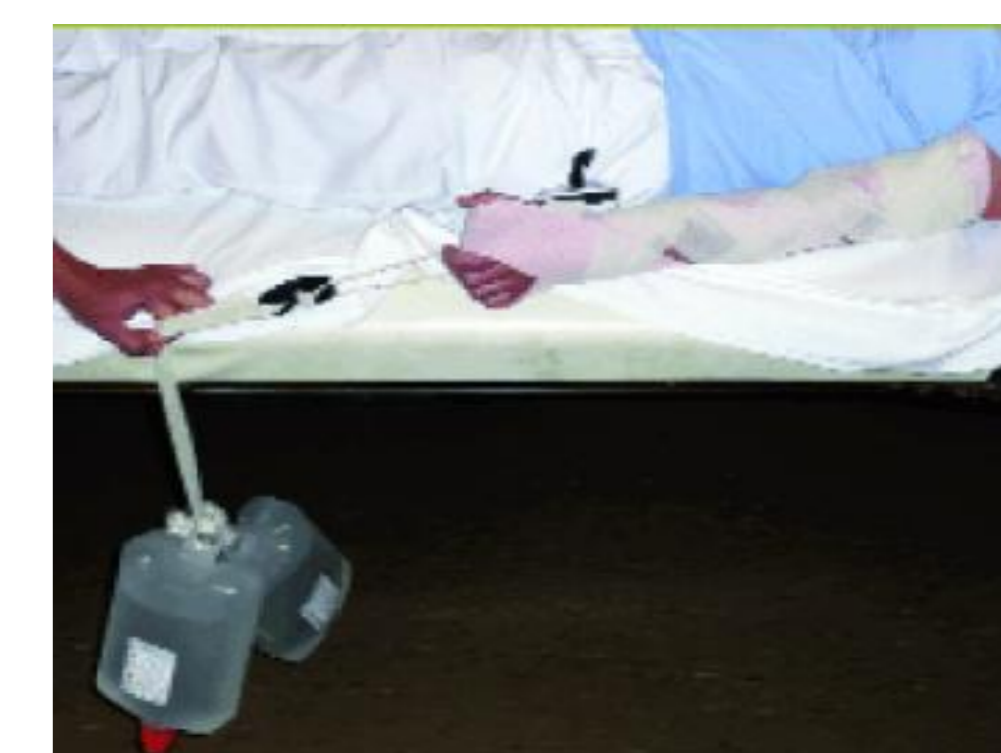T1 Vibe Tra iso

T2 Blade Cor FS

Protocole standard

Le patient est installé en décubitus dorsal

- Une antenne InVivo 4 canaux de réception est utilisée, deux tailles de coques sont disponibles
- Mise en place d'une traction de 5 kilos permettant de mettre sous tension l'ancre bicipitale, afin de détecter les lésions SLAP



| | |
|-----------------|--|
| T1 Vibe Tra iso | Acquisition 3D, coupes millimétriques isotropique, echo de gradient FS. Excellente visualisation du bourrelet glénoïdien et des ligaments gléno-huméraux |
| T2 Blade Cor FS | Sert à visualiser un œdème médullaire osseux, une tendinopathie de la coiffe, une bursite sous-acromiodeltoïdienne ou une lésion kystique |
| T1 Sag | Permet de juger d'une éventuelle atrophie ou infiltration graisseuse musculaire |

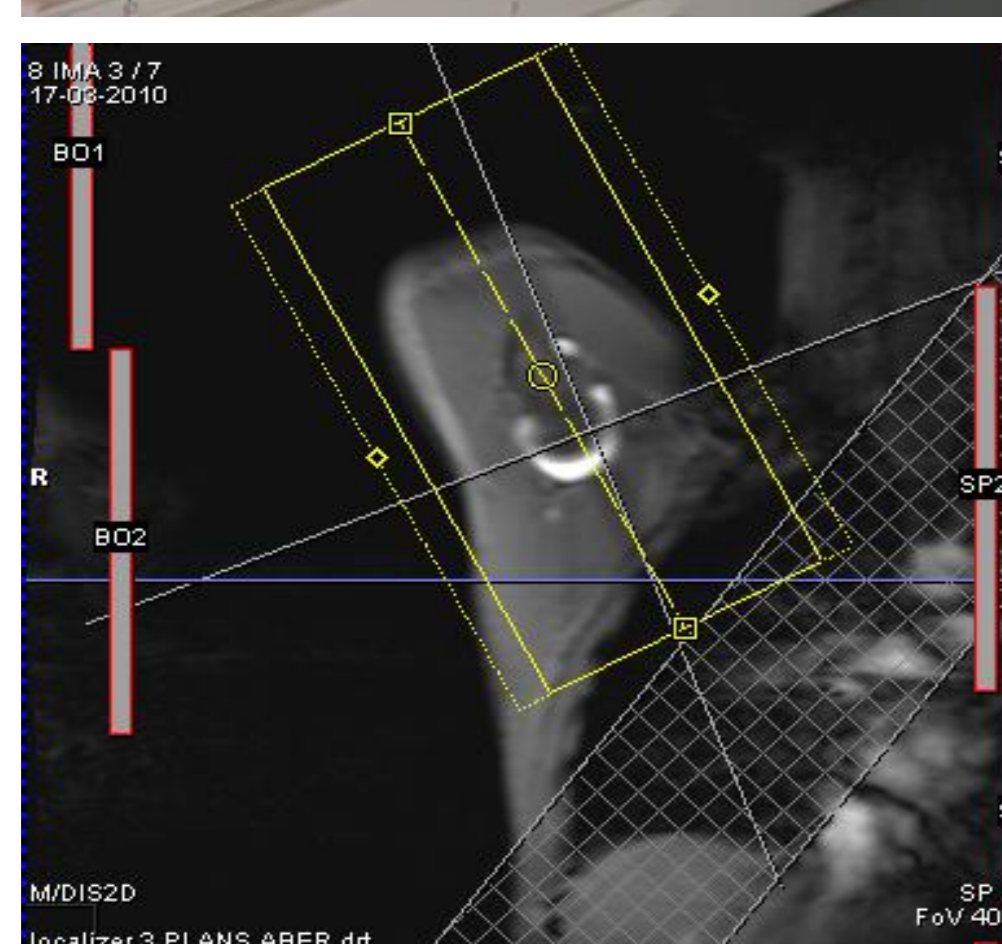
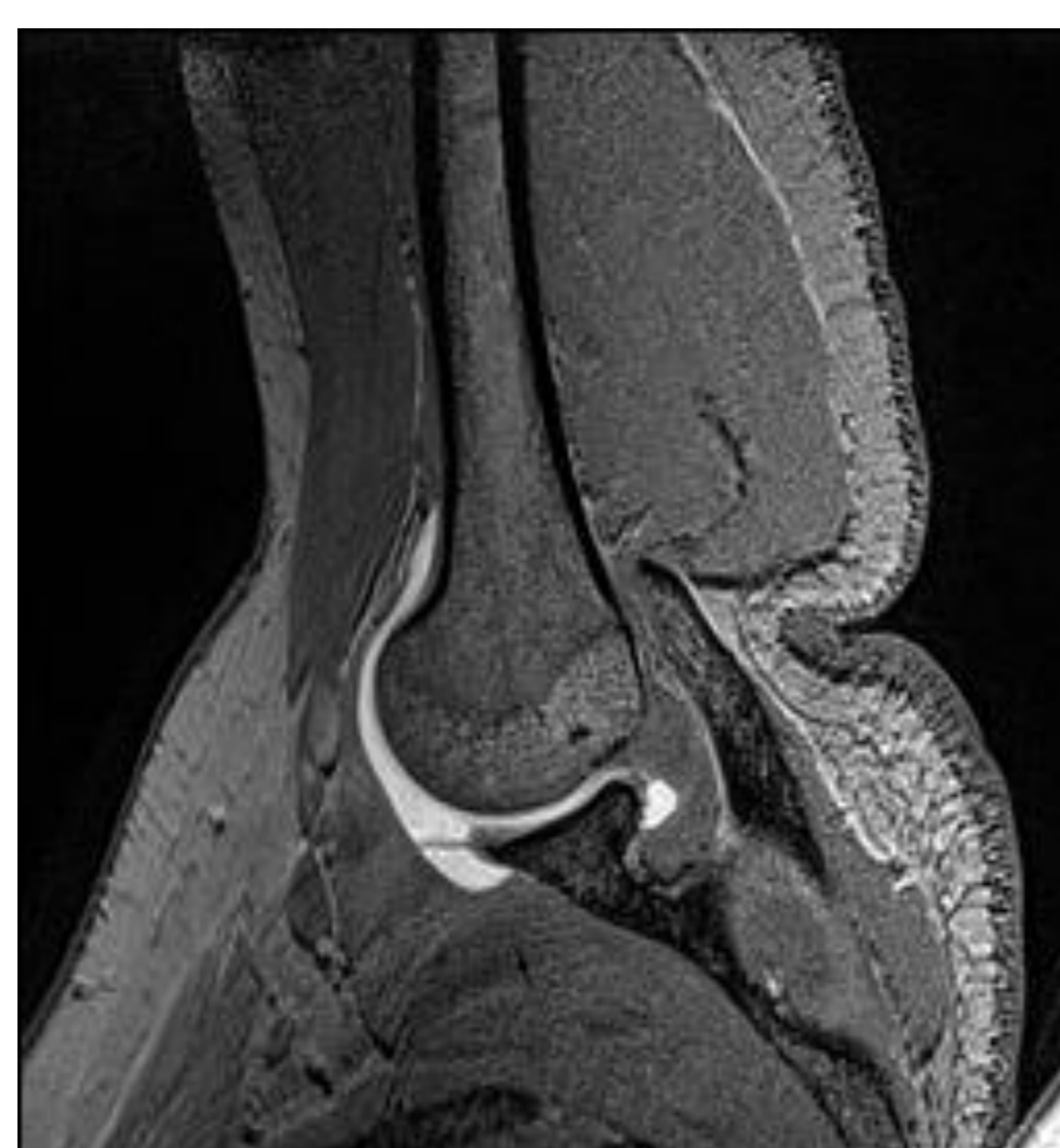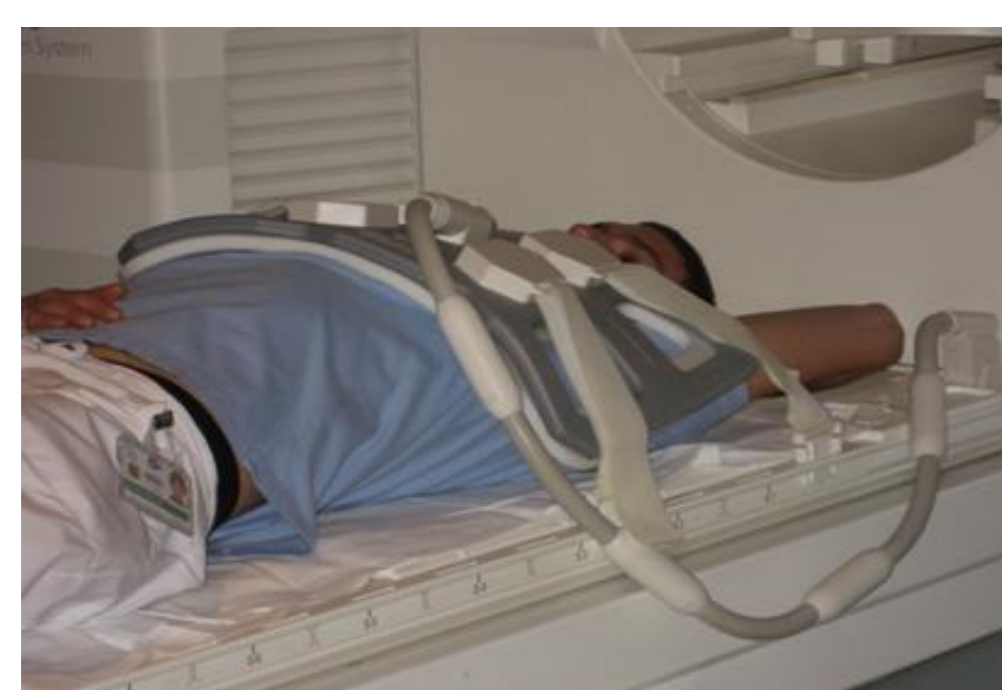A ce protocole s'ajoutent deux séquences particulières développées ci-dessous

ABER

L'ABER (Abduction External Rotation) est une séquence réalisée au CHUV depuis 4-5 ans. Elle permet une visualisation des structures articulaires, elle est utile pour observer les lésions partielles de la face articulaire de la coiffe des rotateurs, ainsi que pour analyser le faisceau antérieur du ligament gléno-huméral inférieur. Elle permet également de visualiser le labrum antéro-inférieur qui est mis sous tension dans cette position (lieu de la plupart des lésions). Pour provoquer cette position de stress, on élève le bras du patient au-dessus de la tête et on place la main derrière la tête.

Paramètres utilisés

| | | | |
|------------------|--------|--------------|-----------|
| TR | 12.9 | TE | 2.94 |
| FOV | 200 | FOV phase | 100% |
| Matrice | 256 | Pixel | 0.8 x 0.8 |
| Resolution phase | 97% | Nb coupes | 144 |
| Ep. de coupe | 0.8 mm | Dist. factor | 20% |
| Phase | AP | Mode | Grappa |



Les coupes sont placées le long de l'humérus pour observer le décollement périosté.

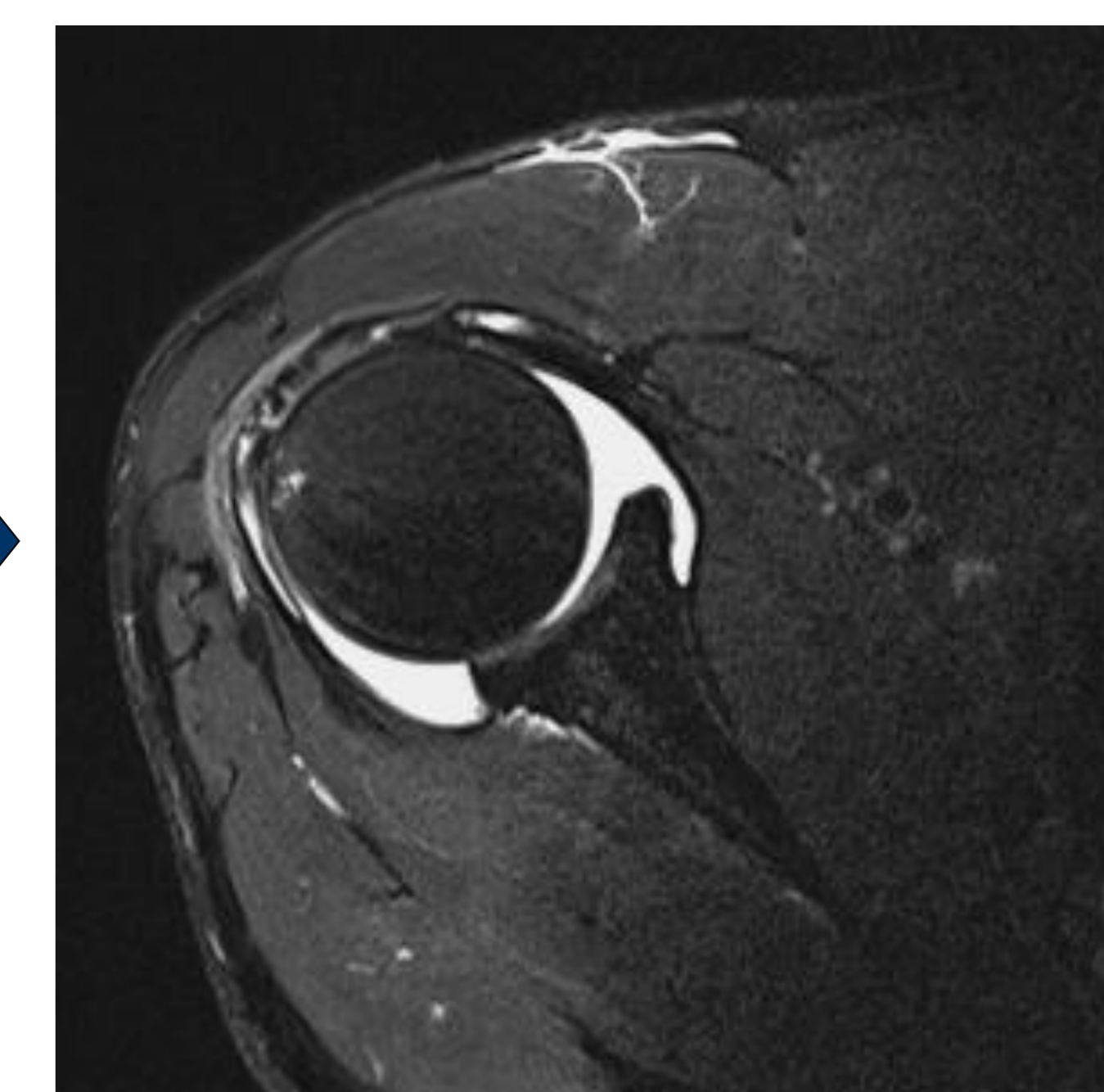
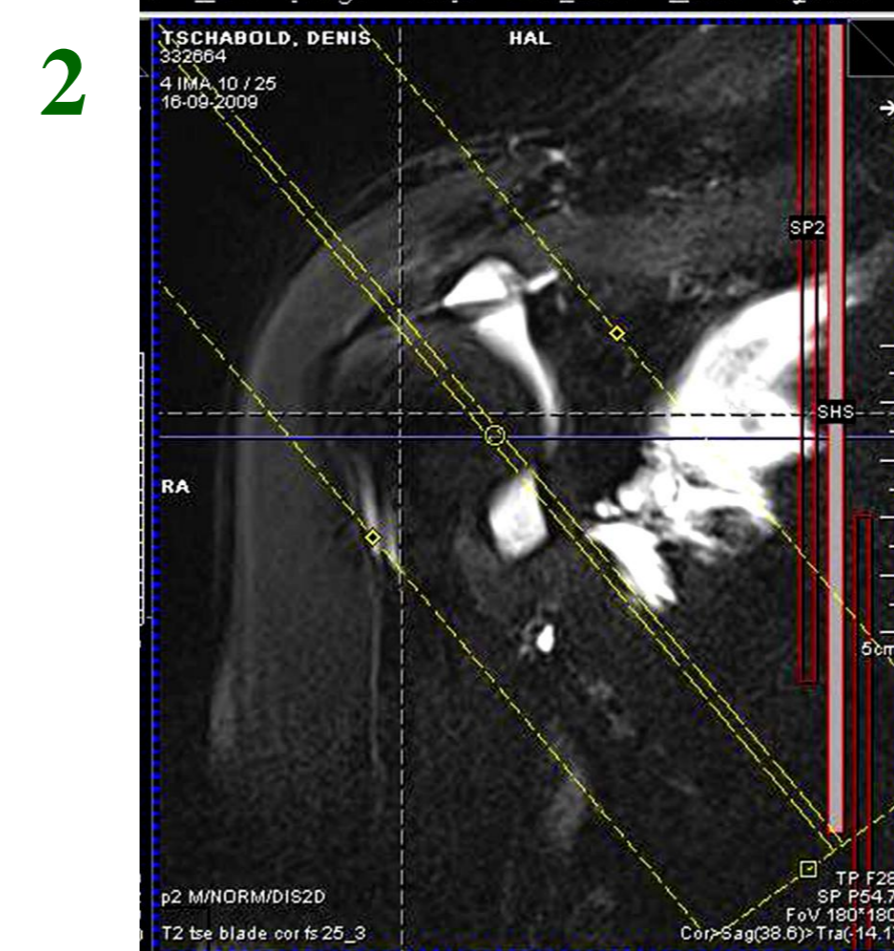
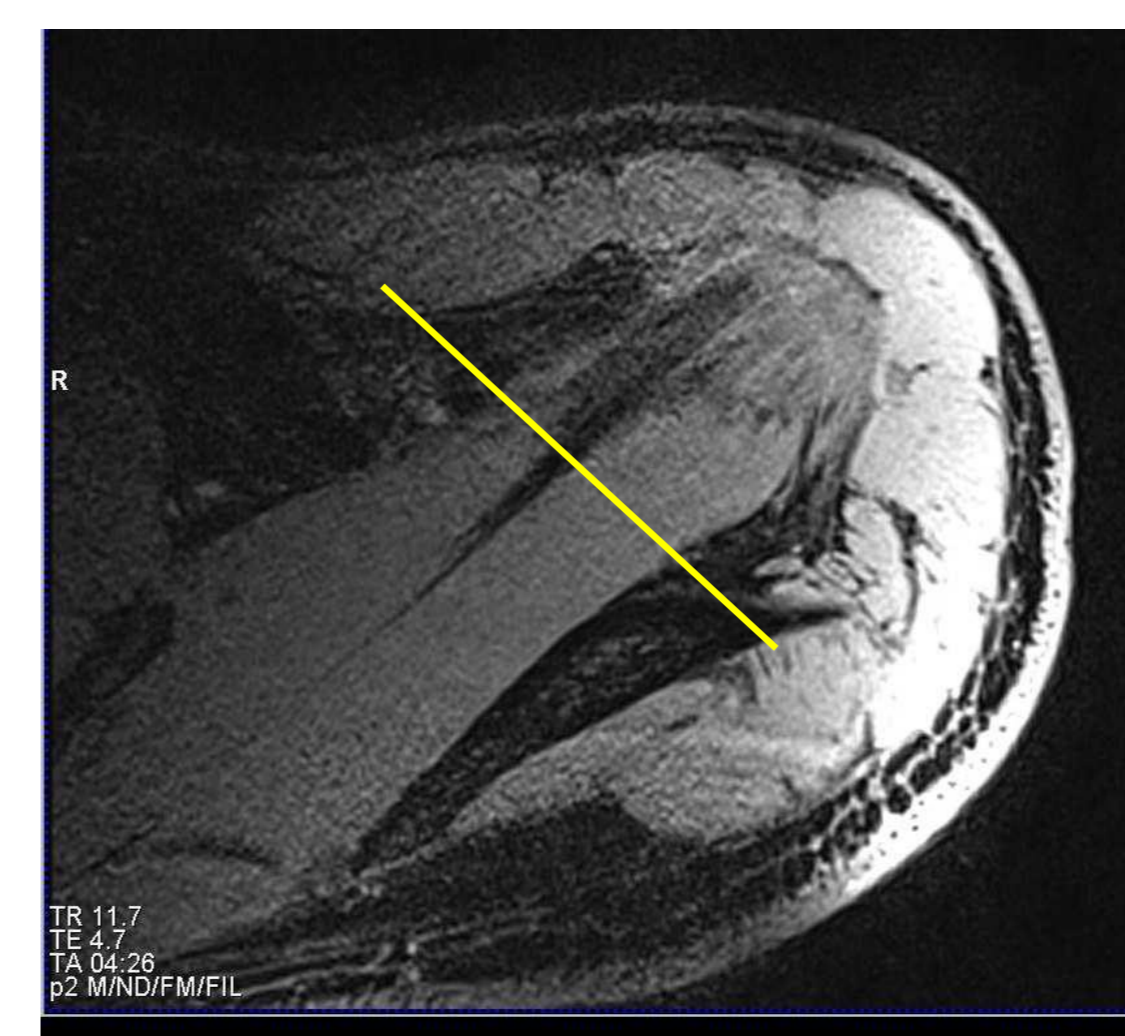
T2 FS TLB

Cette séquence sagittale a pour but l'analyse du parcours du TLB depuis la gouttière bicipitale jusqu'à son insertion sur le labrum, lieu le plus fréquent de tendinopathie. Celle-ci se diagnostique par une augmentation du diamètre du tendon que l'on coupe de manière perpendiculaire dans cette séquence.

Paramètres utilisés

| | | | |
|------------------|------|--------------|-----------|
| TR | 5350 | TE | 67 |
| FOV | 170 | FOV phase | 100% |
| Matrice | 320 | Pixel | 0.7 x 0.5 |
| Resolution phase | 80% | Nb coupes | 25 |
| Ep. de coupe | 2mm | Dist. factor | 10% |
| Phase | AP | Mode | Grappa |

Placement des coupes: Le plan sagittal est perpendiculaire au tendon du supra-épineux (1) et les coupes doivent comprendre l'insertion du TLB sur le labrum (2).



Sources

- Nicolas THEUMANN, *Journal de traumatologie du sport*. Projet - Version du 15.09.04
- Imagerie du CHUV, service de radiodiagnostic et de radiologie interventionnelle