

# Douleur irradiant dans l'hypochondre gauche?

Adrienne Kursner, Sébastien Martin, Patrick Bodenmann

Policlinique Médicale Universitaire, Lausanne

## Summary

### Pain irradiating in the left hypochondrium?

*We report the case of a 43-year-old man with subacute epigastric pain and left hypochondriac irradiation. The final diagnosis is a splenic infarction. A typical manifestation of this disease is a sudden diffuse pain in the left hypochondrium, accompanied by nausea and early satiety. Etiology is usually hematologic for patients under 40 years old and embolic for patients over 40. Abdominal scanner can be used to confirm the diagnosis, the treatment is conservative. Splenic infarction is rare, and therefore not often included in the differential diagnosis. More than 20% of the cases can lead to complications such as an abscess or rupture. Therefore splenic infarction should be included in the differential diagnosis in the situation of left hypochondriac pain.*

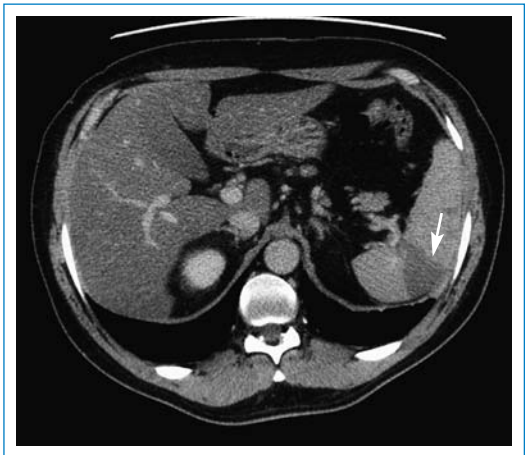
## Description du cas

Un homme de 43 ans, en bonne santé habituelle et sans antécédents médicochirurgicaux, se présente un soir en urgence en raison de douleurs abdominales sous forme de crampes, constantes, très intenses (8/10), apparues le matin même, et s'étant péjorées dans l'après-midi. Les douleurs sont décrites en barre dans la région épigastrique avec irradiation dans l'hypochondre gauche. Elles s'accompagnent de nausées et de quelques épisodes de vomissements biliaires et alimentaires, sans autre trouble du transit.

Cliniquement, le patient est afebrile, pâle et transpirant. On note une hypertension (150/100 mm Hg) et une fréquence cardiaque dans la norme (55/min). Au status abdominal, on ausculte des bruits de tonalité normale mais peu fréquents. On constate une douleur diffuse à la palpation du pourtour de l'épigastre et une détente sans défense dans l'hypochondre gauche. Le reste du status est dans la norme. Les examens de laboratoire montrent une leucocytose à 15,0 G/L (4,0–10,0) et une CRP à 5 mg/l (N <10 mg/l). L'ECG est dans les limites de la norme. Le patient reçoit une antalgie associée à une injection intraveineuse de 40 mg d'oméprazole. Il est rapidement soulagé et on retient le diagnostic de dyspepsie devant cette présentation clinique et l'évolution favorable sous traitement d'inhibiteur de la pompe à protons. Le patient rentre à domicile avec une prescription de 40 mg d'oméprazole par jour.

Quatre jours plus tard, il se présente à nouveau en urgence en raison de la persistance de douleurs dans la région épigastrique et dans l'hypochondre gauche, malgré le traitement d'oméprazole. Il n'a plus présenté de nausées ni de

vomissements. Par contre, il n'est pas allé à selles depuis deux jours.

L'examen clinique révèle des douleurs très importantes (10/10) à la palpation de la région épigastrique, de l'hypochondre gauche, de l'hypochondre droit et également à la percussion de la loge rénale gauche. Les examens de laboratoire montrent une CRP à 111 mg/l, une leucocytose à 14,2 G/L ainsi que la présence de sang et de nitrites à l'examen des urines. Une échographie abdominale permet d'exclure une pathologie hépato-biliaire, et un lavement n'améliore pas la symptomatologie douloureuse. Face à ce tableau clinique et paraclinique, on évoque une diverticulite, une pancréatite, une pyélonéphrite ou une lithiase urinaire surinfectée, et on réalise un scanner abdominal. Celui-ci met en évidence deux infarctus spléniques qui n'ont pas été évoqués dans le diagnostic différentiel (fig. 1 ).

## Discussion

La rate est un organe souvent «oublié» lors de douleurs abdominales. Dans la situation présentée, cinq médecins, dont trois médecins aînés, ont examiné en deux temps le patient avant que le scanner ne démontre un infarctus splénique. La difficulté à évoquer ce diagnostic est confirmée par la littérature. Dans la revue d'une large série d'autopsies, il a été démontré que seuls 10% des infarctus spléniques avaient été suspectés cliniquement du vivant du patient alors que l'in-

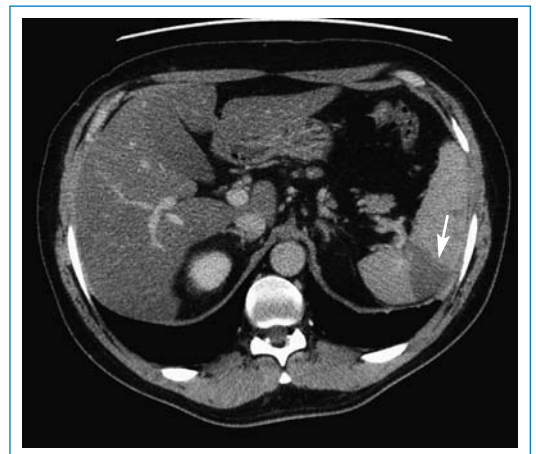


Figure 1

CT-scan abdominal: hypodensité triangulaire de la rate (flèche), base périphérique, sommet hilare, évocatrice d'un infarctus splénique.

farctus splénique avait contribué substantiellement à la morbidité et à la mortalité dans 44% des cas [1].

Rare, l'infarctus splénique peut avoir des conséquences sévères telles que des abcès, une rupture ou une perte de fonction, ce qui doit appeler à une certaine vigilance. Le taux de complications de l'infarctus splénique étant élevé et les douleurs ou l'irradiation de douleurs dans l'hypochondre gauche fréquentes, les pathologies spléniques doivent faire partie du diagnostic différentiel de douleurs abdominales.

La distribution selon l'âge de l'infarctus splénique est bi-modale, avec un premier pic vers l'âge de 30 ans et un second vers 60 ans. Environ 50% des patients demeurent asymptomatiques. Chez les autres, les symptômes classiques sont des douleurs de l'hypochondre gauche (67%), des nausées, des vomissements et une satiété précoce. Les douleurs sont dans la moitié des cas d'apparition brutale; dans l'autre moitié, les douleurs sont absentes ou diffuses [2]. Plus rarement, on observe des douleurs référées au niveau thoracique ou de l'épaule gauche (signe de Kehr).

A l'examen clinique, on peut retrouver des douleurs à la palpation de l'hypochondre gauche. Les examens paracliniques montrent chez 53% des patients une anémie inflammatoire et chez 49% une leucocytose; plus rarement une thrombocytose et des corps de Howell-Jolly témoignent d'un infarctus important avec perte de fonction de la rate [2].

Dans le diagnostic différentiel des douleurs de l'hypochondre gauche, on retiendra les pathologies pleurales et pulmonaires gauches, la pyélonéphrite ou lithiase rénale à gauche, et l'origine costale. Hormis ces atteintes extra digestives, le diagnostic différentiel des atteintes digestives comprend l'ulcère gastrique, la gastrite, la constipation, la diverticulite et la pancréatite.

Pour établir le diagnostic d'infarctus splénique, le scanner abdominal injecté est l'examen de choix. L'ultrason, qui ne peut pas différencier la texture normale de la rate de celle infarctée dans un premier temps, reste l'examen de choix pour le suivi de l'évolution et des complications éventuelles [3]. Chez notre patient, il est intéressant de noter que l'échographie abdominale effectuée afin d'exclure une pathologie hépatobiliaire a montré une discrète zone hypoéchogène de la rate qui n'a toutefois pas permis d'orienter le diagnostic différentiel. L'angiographie peut être utile pour visualiser

l'anatomie des vaisseaux spléniques, si on recherche une étiologie vasculaire à l'infarctus, mais n'est pas utile pour le diagnostic.

Le traitement de l'infarctus splénique est conservateur avec une antalgie, une hydratation et une surveillance. En général, la résolution s'observe en une à deux semaines. On note des complications dans environ 20% des cas, le plus souvent dans le cadre d'infarctus secondaires à une occlusion vasculaire. Il peut s'agir d'une rupture de la rate avec hémorragie sous capsulaire ou hémopéritoine, d'un abcès splénique, ou de la formation de pseudokystes. La splénectomie est alors nécessaire; elle peut aussi être indiquée en cas de douleurs persistantes et chroniques [2].

Dans le bilan étiologique, une cause embolique est retrouvée dans environ 40% des cas, le plus souvent chez les patients de plus de 40 ans. L'embolie provient en général du cœur gauche (fibrillation auriculaire, hypokinésie post infarctus, pathologies valvulaires et endocardites), beaucoup plus rarement de l'aorte ou du cœur droit en cas de communication septale. Le deuxième groupe de causes est hématologique et touche généralement des patients de moins de 40 ans: anémie falciforme, myélofibrose, leucémies, lymphomes, et polycythemia vera. On note également des causes diverses telles que des anomalies structurelles de l'artère ou de la veine splénique, des vasculites et des torsions de rate accessoire. L'infarctus splénique a finalement été décrit dans le cadre de collagénoses, d'amyloïdoses, de sarcoïdose, d'infections virales, de pancréatites, de néoplasies, de prises de cocaïne ou de troubles de la crase [2]. Chez notre patient, malgré une recherche étiologique étendue, seule une sérologie à CMV s'est révélée positive; cette infection pourrait être la cause de l'infarctus splénique, puisque la possibilité d'une relation causale entre primo-infection à CMV et infarctus splénique a été décrite dans la littérature [4].

## Remerciements

Nous remercions le Dr B. Favrat, médecin associé, MER-PD, pour sa lecture du manuscrit final et ses commentaires avertis

---

A. Kursner et S. Martin ont contribué de manière équivalente à la rédaction de ce «cas particulier».

## Références

- 1 O'Keefe JH, Holmes DR, Schaff HV, Sheedy PF, Edwards WD. Thromboembolic splenic infarction. *Mayo Clin Proc.* 1986;61(12):967-72.
- 2 Jaroch MT, Broughan TA, Hermann RE. The natural history of splenic infarction. *Surgery.* 1986;100(4):734-50.
- 3 Goerg C, Schwerek WB. Splenic infarction: sonographic patterns, diagnosis, follow-up and complications. *Radiology.* 1990;174(3 Pt 1):803-7.

- 4 Ofotokun I, Carlson C, Gitlin SD, Elta G, Singleton TP, Markovitz DM. Acute cytomegalovirus infection complicated by vascular thrombosis: a case report. *Clin Infect Dis.* 2001; 32(6):983-6.

Correspondance:  
Dr Patrick Bodenmann  
Policlinique médicale  
universitaire  
Rue du Bugnon 44  
CH-1011 Lausanne  
[patrick.bodenmann@hospvd.ch](mailto:patrick.bodenmann@hospvd.ch)