

Serveur Académique Lausannois SERVAL serval.unil.ch

Author Manuscript

Faculty of Biology and Medicine Publication

This paper has been peer-reviewed but does not include the final publisher proof-corrections or journal pagination.

Published in final edited form as:

Title: [Fluocinolone acetonide (ILUVIEN®) micro-implant for chronic diabetic macular edema].

Authors: Soubrane G, Behar-Cohen F

Journal: Journal francais d'ophtalmologie

Year: 2015 Feb

Volume: 38

Issue: 2

Pages: 159-67

DOI: 10.1016/j.jfo.2014.09.007

Revue concernant ILUVIEN[®] dans l'OMD

JOURNAL VISÉ : *Journal Français d'Ophthalmologie*

Type d'article : Revue

Titre suggéré en anglais : Fluocinoloneacetonide(ILUVIEN[®]) microimplant for chronic
diabetic macular edema

Titre suggéré en français : Microimplant d'acétonide de fluocinolone (ILUVIEN[®]) ; pour
l'œdème maculaire diabétique chronique

Noms des auteurs : G. Soubrane^a, F. Behar-Cohen^b

Affiliations :

^a *Hôpital de l'Hôtel-Dieu, Paris, France*

^b *Hôpital Ophtalmique Jules-Gonin, Lausanne, Suisse*

Auteur à contacter pour la correspondance : Gisèle Soubrane MD, PhD

Hôtel-Dieu de Paris, Université Paris Descartes

1, place du parvis Notre Dame 75004, Paris

E-mail : soubraneg@gmail.com

Tél. : 01 42 34 78 42

Fax : 01 42 34 84 71

Titre courant :

Acétonide de fluocinolone dans l'œdème maculaire diabétique

RÉSUMÉ :

L'œdème maculaire diabétique (OMD) se développe très fréquemment au cours de l'évolution de la rétinopathie diabétique et peut entraîner une baisse sévère d'acuité visuelle. Cet article décrit la physiopathologie de l'OMD, envisage les différentes options thérapeutiques, telles que la photocoagulation au laser, les anticorps anti-VEGF (vascular endothelial growth factor) et les stéroïdes, y compris ILUVIEN[®], qui est un nouveau micro-implant intravitréen, non biodégradable, injectable, à libération prolongée contenant de l'acétonide de fluocinolone. Cet article relate les résultats des études FAME (Fluocinolone Acetonide in diabetic Macular Edema) menées pour évaluer l'efficacité et l'innocuité d'ILUVIEN[®] dans le traitement de l'OMD.

Mots clés: Œdème maculaire diabétique, FAME, essai clinique randomisé, acétonide de fluocinolone, épaisseur fovéale, ILUVIEN[®], résultats à long terme, micro-implant, revue

ABSTRACT:

Diabetic macular edema (DME) is a frequent progression of diabetic retinopathy and has the potential of causing severe vision reduction in patients. In this article, we examine the pathophysiology of DME and review its various treatment options, such as laser, anti-vascular endothelial growth factor (VEGF) receptor antibodies, and steroids including ILUVIEN[®], which is a new sustained-release, non-biodegradable, injectable, intravitreal microimplant containing fluocinolone acetonide. The results of the FAME (Fluocinolone Acetonide in Diabetic Macular Edema) studies conducted to evaluate the efficacy and safety of ILUVIEN[®] in DME are discussed.

Key words: Diabetic macular edema, FAME, randomized clinical trial, fluocinoloneacetonide, foveal thickness, ILUVIEN[®], long-term results, micro implant, review

CONTEXTE

La prévalence du diabète dans le monde a été estimée à 2,8 % en 2000 et devrait atteindre 4,4 % d'ici 2030 [1]. À l'échelle mondiale, environ 93 millions de personnes sont atteintes de rétinopathie diabétique (RD), 21 millions d'œdème maculaire diabétique (OMD). La rétinopathie diabétique proliférante ainsi que la rétinopathie œdémateuse menaçant la vision touchent respectivement 17 et 28 millions de personnes. Un diabète évolué, une glycémie et une tension artérielle mal contrôlées sont des facteurs de risque d'apparition d'une rétinopathie diabétique [2]. L'œdème maculaire entraîne une diminution de la vision centrale chez les diabétiques. Dans le monde près de 6,8 % des diabétiques présentent une baisse visuelle due à un OMD [2]. En France, la prévalence estimée du diabète au sein de la population âgée de 20 à 79 ans en 2010 était de 6,7 %, dépassant toutes les prévisions [3]. La prévalence de la RD en France d'après les déclarations des médecins est de 10 %, ce qui laisse penser que celle-ci est sous-diagnostiquée au sein de la population diabétique [4].

La pathogénie de l'OMD est multifactorielle et n'est pas entièrement connue à ce jour. La rupture de la barrière hémato-rétinienne interne entraîne l'accumulation de liquide dans et/ou sous la macula (Figure 1). Toutefois, d'autres mécanismes interviennent dans l'OMD, comme la dérégulation de l'homéostasie hydrique impliquant les cellules gliales et les cellules de l'épithélium pigmentaire de la rétine (barrière rétinienne externe), la traction rétino-vitréenne et l'influence des facteurs systémiques. Le mécanisme par lequel l'OMD entraîne une diminution de la vision est également mal connu. Il n'existe pas de corrélation stricte entre l'épaississement rétinien et l'acuité visuelle ; en d'autres termes, un épaississement important peut être compatible avec une bonne acuité, toutefois de façon limitée dans le temps. Par ailleurs, on dispose de peu

d'informations sur les conséquences fonctionnelles de la rupture de la barrière hémato-rétinienne [5].

Les observations récentes sur la physiologie rétinienne suggèrent que les dysfonctionnements rétiens associés au diabète et à l'OMD sont caractérisés par des altérations au sein du compartiment neurovasculaire de la rétine. La régulation positive des facteurs inflammatoires (p. ex., facteur de nécrose tumorale alpha), du facteur de croissance endothéliale vasculaire (VEGF) [6, 7] et de la molécule d'adhérence intercellulaire 1 (ICAM-1) [8] ou la régulation négative de facteurs anti-inflammatoires tels que le facteur dérivé de l'épithélium pigmentaire (PEDF, Pigment Epithelium-Derived Factor) [9] contribuent à la rupture de la barrière hémato-rétinienne dans le cadre de l'OMD, ce qui suggère que les médiateurs de l'inflammation et les protéines de signalisation, conséquence de l'hyperglycémie, pourraient jouer un rôle, dès les stades précoces de la maladie. Les stratégies de traitement de l'OMD pourraient donc cibler une ou plusieurs des voies inflammatoires alternes. En raison de leur complexité et faute de modèles animaux capables de reproduire les processus impliqués chez l'être humain, les mécanismes entraînant l'apparition et l'aggravation de l'OMD restent largement méconnus à ce jour [5].

Options thérapeutiques actuelles

La photocoagulation au laser est actuellement le traitement de référence pour l'OMD. Elle a réduit l'incidence de la perte de vision jusqu'à 50 % lors de l'évaluation à 12 mois [10]. Le DRCR Net (Diabetic Retinopathy Clinical Research Network,) a publié les résultats à long terme confortant le rôle de la photocoagulation au laser dans la prise en charge de l'OMD [11, 12]. Cependant, le mécanisme d'action exact de la photocoagulation au laser reste mal connu. Des options alternatives, telles que les injections intravitréennes d'anti-VEGF (p. ex., pegaptanib de

sodium, ranibizumab, aflibercept et bevacizumab) ou les corticoïdes, ont récemment trouvé leur place dans le traitement de l'OMD (Figure 2) [14].

Ozurdex[®] (Allergan Inc., Californie, États-Unis), un implant intravitréen contenant 700 µg de dexaméthasone, a été approuvé pour le traitement de l'OM dû à des occlusions veineuses rétiniennes et pour le traitement de l'uvéïte postérieure non infectieuse (aux États-Unis [USA] et dans l'Union Européenne [UE]). Les données disponibles sur son efficacité pour le traitement de l'OMD sont limitées. Dans le cadre d'une étude menée par Callanan et coll., des patients atteints d'OMD diffus ont été traités soit par laser plus injection simulée, soit par laser plus Ozurdex[®]. Aucune différence significative d'amélioration de 10 lettres ou plus de la meilleure acuité visuelle corrigée (MAVC) n'a été observée entre les groupes au 12^{ème} mois. Pourtant une amélioration statistique de la MAVC a été notée au cours de l'étude. Les effets indésirables (EI) les plus fréquents ont été les hémorragies sous-conjonctivales, l'augmentation de la pression intraoculaire (PIO), les douleurs oculaires et la cataracte [14]. Les données précliniques ont montré une libération continue du médicament pendant un maximum de 6 mois après l'implantation [15].

Lucentis[®] (ranibizumab ; Novartis Pharma AG, Suisse) est un anticorps anti-VEGF qui a été approuvé récemment pour le traitement de l'OMD dans l'UE. Il a été montré que le ranibizumab seul ou en association avec le laser focal/en grille est plus efficace que l'absence de traitement ou le laser focal/en grille seul pour diminuer l'épaisseur maculaire centrale et améliorer la MAVC sur un suivi de 12 à 24 mois[16].

Les effets à 12 mois de Eylea[®] (aflibercept, Bayer, Allemagne), un anti-récepteur au VEGF, ont été évalués pour le traitement de l'OMD dans deux essais de phase III [17-19] ; les résultats sont en attente de publication à ce jour.

Cependant, ces derniers traitements nécessitant de multiples injections, le risque d'endophtalmie est particulièrement important chez les patients diabétiques, leur efficacité dépendant souvent du nombre d'injections.

Les corticoïdes inhibent de multiples voies inflammatoires et réduisent les altérations de la barrière hémato-rétinienne [20]. Il a été montré qu'une injection unique d'acétonide de triamcinolone (AT) permet une plus forte diminution de l'épaisseur maculaire centrale par comparaison avec une injection unique de bévacizumab chez les patients atteints d'OMD diffus réfractaire. Les injections intravitréennes de corticoïdes pourraient être plus efficaces que le traitement anti-VEGF [21], du moins d'un point de vue anatomique. De plus, la résorption du fluide est beaucoup plus rapide avec les corticoïdes qu'avec les agents anti-VEGF, des effets étant observés dans l'heure après l'injection [22]. Ceci suggère que les stéroïdes pourraient exercer des effets directs supplémentaires sur les mécanismes de drainage au sein de la rétine. Parmi ces mécanismes, les canaux ioniques et hydriques situés à l'interface entre les cellules gliales de Müller et les vaisseaux rétiniens ont été identifiés comme des acteurs clés. Les canaux aquaporine 4 (AQP4) et Kir4.1 qui régulent le drainage du potassium et de l'eau dans la rétine sont dysrégulés dans la RD. Nous avons récemment montré que les cellules gliales de Müller expriment des récepteurs aux corticoïdes (glucocorticoïdes et minéralocorticoïdes) et que les corticoïdes régulent non seulement l'expression mais également la répartition cellulaire des canaux ioniques et hydriques dans les cellules gliales de Müller [23]. De plus, selon la dose et selon leur structure moléculaire, les différents glucocorticoïdes peuvent exercer des effets différents sur la régulation, ce qui indique que les divers glucocorticoïdes n'ont pas une activité équivalente sur les mécanismes de drainage au sein de la rétine [24]. Il est intéressant de noter

que ce potentiel variable n'est pas lié à l'activité anti-inflammatoire du stéroïde mais plutôt à son affinité différentielle pour le récepteur aux glucocorticoïdes ou aux minéralocorticoïdes.

Les résultats d'une étude randomisée, en double insu contrôlée contre placebo, ont révélé que l'administration intravitréenne d'AT permettait d'améliorer l'acuité visuelle et de réduire l'épaisseur maculaire, y compris chez les patients atteints d'OMD réfractaire à 2 ans [25]. Retisert[®] (acétonide de fluocinolone [FAc] ; Bausch &Lomb, Inc., New York, États-Unis) est également efficace pour améliorer l'acuité visuelle et réduire le score de sévérité de la RD et l'OMD [26]. Actuellement, Retisert[®] est approuvé uniquement pour le traitement de l'uvéite postérieure non infectieuse chronique aux États-Unis, et n'est pas approuvé pour le traitement de l'OMD dans l'UE.

Systèmes de délivrance des médicaments

Tandis que certains corticoïdes, comme l'AT, ont une faible solubilité et agissent comme leur propre vecteur pharmacologique, d'autres peuvent présenter différentes durées d'action selon les systèmes de délivrance utilisés ou selon leurs propriétés pharmacodynamiques. Les effets sur la vision sont de degrés variables (tableau 1). Bien qu'ils soient efficaces, les systèmes de délivrance des médicaments actuellement disponibles présentent des limites dues soit à la nécessité d'une implantation chirurgicale, comme Retisert[®], soit à leur durée d'action limitée comme l'AT et Ozurdex[®]. Les injections intravitréennes répétées comportent des risques graves de type endophtalmie, décollement de la rétine, uvéite antérieure et postérieure, hypertonie oculaire, hémorragie intraoculaire et hypotonie [27]. Ainsi, après implantation chirurgicale, 5 % des patients traités avec Retisert[®] ont dû avoir une explantation du dispositif et 33,8 % ont même nécessité dans les 4 ans une intervention chirurgicale pour hypertonie [26]. Un système de

délivrance limitant autant que possible l'exposition du segment antérieur au médicament pourrait offrir des avantages significatifs. Par conséquent, le développement de formulations de corticoïdes à libération prolongée pouvant être implantés par une procédure mini-invasive postérieure constitue une approche thérapeutique très intéressante [13].

ILUVIEN[®]

ILUVIEN[®] (Alimera Sciences, Inc., Géorgie, États-Unis) est un micro-implant intravitréen injectable, à libération prolongée de FAc à faible dose. Il est constitué d'un matériau inerte non biodégradable à base de polyamide, fréquemment utilisé pour la fabrication de certains implants intraoculaires. Le micro-implant mesure 3,5 mm de longueur et 0,37 mm de diamètre, ce qui fait d'ILUVIEN[®] le plus petit implant stéroïdien disponible à ce jour. L'implant a la forme d'un tube cylindrique contenant 190 µg de FAc et libère une quantité régulière de médicament inférieure au microgramme tous les jours pendant 3 ans (Figure 3D). L'implant est injecté dans le vitré par la pars plana à l'aide d'un applicateur spécifique muni d'une aiguille 25G. La déchirure générée par l'injection se referme spontanément ; aucune suture ni tunnellation n'a été nécessaire au cours des essais cliniques. ILUVIEN[®] est disponible à la dose de 0,2 µg/jour. Le dispositif libère la FAc de façon pratiquement constante (d'ordre zéro), initialement légèrement supérieure pour se stabiliser ensuite à long terme (Figure 4) [13]. Par rapport aux autres implants, ILUVIEN[®] est injecté plus postérieurement permettant une concentration tissulaire dans la chambre antérieure plus faible en raison des propriétés dynamiques du vitré. L'efficacité et l'innocuité cliniques d'ILUVIEN[®] ont été étudiées au cours de 2 deux essais randomisés, contrôlés en double insu, les études FAME (pour Fluocinolone Acetonide in diabetic Macular Edema).

Les études FAME

Conception des études

FAME A et FAME B étaient des essais cliniques multicentriques randomisés, en double insu, contrôlés contre placebo, en groupes parallèles, menés selon un même protocole. L'étude FAME A a été conduite dans 49 centres. L'étude FAME B a été menée dans 52 centres.

Les patients présentant un OMD persistant étaient éligibles si l'épaisseur centrale maculaire était de $\geq 250 \mu\text{m}$, en dépit d'au moins un traitement préalable par photocoagulation au laser et un score de MAVC compris entre 19 et 68 lettres (20/50–20/400). Les patients recrutés ont été stratifiés en fonction du score de MAVC à l'inclusion (≤ 49 lettres [20/100] ou ≥ 49 lettres). Les critères d'exclusion comprenaient le glaucome, une hypertonie oculaire de 21 mmHg ou l'utilisation d'un collyre anti-glaucomeux [28]. Au total, 956 patients ont été randomisés en 3 groupes selon un ratio de 2:2:1 soit à un implant intravitréen à 0,2 $\mu\text{g}/\text{jour}$ de FAc, soit à un implant intravitréen à 0,5 $\mu\text{g}/\text{jour}$ de FAc soit à une injection simulée. Un traitement par laser focal/en grille en cas d'œdème résistant pouvait être effectué à tout moment après la visite de la 6^{ème} semaine puis tous les 3 mois, à la discrétion du médecin. Un nouveau traitement par le médicament d'étude initialement reçu pouvait être répété après le 12^{ème} mois s'il existait une perte de ≥ 5 lettres de MAVC ou une augmentation $\geq 50 \mu\text{m}$ de l'épaisseur fovéale par rapport au statut optimal du patient au cours des 12 mois précédents. Le principal critère d'évaluation pris en compte à 24 mois était le pourcentage de patients présentant une amélioration ≥ 15 lettres par rapport à l'inclusion. Les résultats à 3 ans ont récemment été publiés [28]. Les groupes de traitement étaient équilibrés en termes d'âge, d'origine ethnique, de durée moyenne du diabète (16,1–17,1 ans), de durée moyenne de l'OMD (3,5–3,9 ans), de MAVC moyenne (score d'acuité visuelle de 52,9–54,7) et d'épaisseur fovéale (451,3–485,1 μm).

Résultats des études FAME

Le pourcentage de patients ayant présenté une amélioration ≥ 15 lettres entre l'inclusion et le 24^{ème} mois était de 28,7 % et 28,6 % respectivement dans les groupes traités par implants à faible et forte dose, contre 16,2 % dans le groupe sham ($p = 0,002$ dans chaque cas). En outre, par comparaison avec ce dernier, le bénéfice est apparu précocement avec les deux doses ; une amélioration significative a été observée dès la 3^{ème} semaine et lors de toutes les évaluations ultérieures. L'amélioration moyenne de l'AV entre l'inclusion et le 24^{ème} mois était de +4,4 lettres dans le groupe traité par faible dose ($p = 0,02$) et de +5,4 lettres dans le groupe traité par la forte dose ($p = 0,016$) contre +1,7 lettres dans le groupe sham. Au 36^{ème} mois, le pourcentage de patients avec une amélioration de > 15 lettres était de 28,7 % dans le groupe traité par faible dose et de 27,8 % dans le groupe traité par forte dose, contre 18,9 % ($p = 0,018$) dans le groupe de traitement simulé. Au 36^{ème} mois, pratiquement tous les patients phaqes des groupes traités ont développé une cataracte. Le gain d'acuité visuelle de ces patients après chirurgie de la cataracte était similaire à celui des patients pseudo-phaqes à l'inclusion, respectivement de +7 et +6 lettres.

Seuls 38,4 % des patients du groupe traité par faible dose ont nécessité un traitement local pour réduire l'hypertonie oculaire. L'incidence de la chirurgie filtrante au 36^{ème} mois était de 4,8 % dans le groupe traité à faible dose, de 8,1 % dans le groupe traité à forte dose (0,5 % dans le groupe sham). Une diminution rapide de l'épaisseur fovéale moyenne a été constatée dans les deux groupes traités par implant de FAc, diminution significative dès la première semaine et ultérieurement (groupes traités : semaine 6 $< 350 \mu\text{m}$; mois 6 $318 \mu\text{m}$; groupe sham semaine 6 $450 \mu\text{m}$; mois 6 $396 \mu\text{m}$). Après le 6^{ème} mois, une diminution progressive a été observée dans

l'ensemble des trois groupes. Bien qu'une injection simulée ait été effectuée dans le groupe contrôle, les patients ont également bénéficié de traitements au laser et de traitements hors protocole (principalement des injections intravitréennes de triamcinolone et d'anti-VEGF). Ceci pourrait avoir influencé les résultats observés en termes d'efficacité tant anatomiques que fonctionnels. Au 24^{ème} mois, l'épaisseur fovéale moyenne était significativement plus faible dans les groupes traités par FAc (faible dose : 293 μm [$p = 0,005$] ; forte dose : 308 μm [$p < 0,001$]) que dans le groupe sham (340 μm). Entre le 24^{ème} et le 36^{ème} mois, elle a légèrement diminué dans tous les groupes, mais davantage dans le groupe sham (309 μm) que dans les groupes traités à faible dose (280 μm) et à forte dose (300 μm). Néanmoins, aucune différence significative n'a été observée entre les 3 groupes au 36^{ème} mois.

À 3 ans, une amélioration ≥ 2 niveaux ETDRS (Early Treatment Diabetic Retinopathy Study de la rétinopathie diabétique) a été observée respectivement chez 13,7 % et 10,1 % des patients des groupes traités à faible dose et à forte dose, contre 8,9 % des patients du groupe sham (Figure 6) [28].

La durée médiane de l'OMD à l'inclusion était de 3 ans, avec une durée moyenne de 3,5 à 3,9 ans. Les résultats de l'analyse préplanifiée ont été comparés entre les patients qui présentaient un OMD depuis < 3 ans (OMD non chronique) et ceux qui en présentaient un depuis ≥ 3 ans (OMD chronique) initialement. La figure 5 présente les résultats de l'ensemble des données des deux études FAME. Sur les graphiques, seules les données du groupe avec implant à faible dose (celle du produit commercialisé) sont incluses en comparaison avec le groupe sham. Ainsi, le pourcentage de patients avec OMD chronique ayant gagné ≥ 15 lettres de MAVC entre l'inclusion et le 36^{ème} mois était de 13,4 % dans le groupe de traitement simulé, de 34,0 % dans le groupe traité par l'implant à faible dose ($p < 0,001$) et de 28,8 % dans le groupe traité par

l'implant à forte dose ($p = 0,002$). Le pourcentage de patients atteints d'OMD depuis < 3 ans ayant gagné ≥ 15 lettres était de 27,8 % dans le groupe de traitement simulé, de 22,3 % dans le groupe traité à faible dose et de 26,4 % dans le groupe traité à forte dose (pas de différence significative).

L'amélioration moyenne d'AV entre l'inclusion et le 24^{ème} mois était respectivement de 4,4 et 5,4 lettres dans les groupes traités à faible et forte dose, contre 1,7 lettres dans le groupe sham ($p = 0,02$ et $0,016$).

Pour l'ensemble des patients sur la base de la dernière observation (LOCF, last observation carried forward), l'amélioration moyenne d'AV entre l'inclusion et le 36^{ème} mois était de 5,3 lettres dans les 2 groupes traités contre 2,0 dans le groupe de traitement simulé ($p \leq 0,018$). Pour les patients restés dans l'essai jusqu'au 36^{ème} mois, elle était de 8,1 (groupe traité à faible dose) et 7,1 (groupe traité à forte dose), contre 3,1 dans le groupe sham ($p = 0,007$ entre les groupes à faible dose et de traitement simulé). L'évolution de l'AV entre les mois 9 et 18 ainsi qu'entre les mois 18 et 24 était liée au développement puis à la chirurgie de la cataracte. La différence d'effet du traitement au 36^{ème} mois entre les patients atteints d'OMD non chronique et chronique a été retrouvée dans les ensembles de données indépendantes des deux études FAME. Dans l'étude FAME A, le pourcentage de patients avec OMD chronique comparé à ceux avec un OMD non chronique ayant gagné ≥ 15 lettres était de 13,6 % et 28,6 % dans le groupe sham, contre 31,8 % et 24,1 % dans le groupe traité à faible dose ($p = 0,010$). De même, dans l'étude FAME B, le pourcentage de patients avec OMD chronique comparé à ceux avec un OMD non chronique ayant présenté un gain ≥ 15 lettres était de 13,2 % et 27,0 % dans le groupe sham contre 36,4 % et 20,7 % dans le groupe traité par faible dose ($p = 0,004$). L'évolution du score moyen d'AV entre l'inclusion et le 36^{ème} mois dans l'OMD chronique était de 1,8 (sham) contre

7,6 dans le groupe traité à faible dose ($p = 0,004$) et 6,2 dans le groupe traité à forte dose ($p = 0,024$). Dans le groupe d'OMD chronique, la différence observée au niveau de l'évolution de l'acuité visuelle entre les patients traités par implant au FAc et les patients sham n'a pas été retrouvée au niveau de l'épaisseur fovéale (Tableau 2).

Sur les 3 années de suivi, les implants de FAc à faible dose apportent un bénéfice appréciable aux patients atteints d'OMD. Le bénéfice est maximal à 30 mois, mais il persiste à 3 ans. Chez environ 75 % des patients, un seul implant est suffisant pour obtenir ce bénéfice tant à faible qu'à forte dose (un implant : 76,1 % et 68,8 % ; deux implants : 18,7 % et 24,2 % ; \geq trois implants : 5,3% et 7 % respectivement). En outre, les implants de FAc s'accompagnent d'une régression de rétinopathie diabétique, ce qui est susceptible d'engendrer des bénéfices à long terme.

Données pharmacocinétiques de l'étude FAMOUS

Un mois après l'administration, les concentrations moyennes de FAc dans l'humeur aqueuse étaient de 2,17 (faible dose) et 3,03 ng/mL (forte dose) chez les patients ayant reçu un implant de FAc. Après 3 mois, celles-ci étaient respectivement de 1,76 et 2,15 ng/mL. Entre le 6^{ème} et 36^{ème} mois après l'injection d'implant à faible dose, les concentrations de FAc dans l'humeur aqueuse étaient stables, comprises entre 1,18 et 0,45 ng/mL. Après la mise en place d'implant à forte dose, elles étaient là aussi stables entre 6 et 24 mois, comprises entre 1,50 et 0,84 ng/mL, puis ont diminué jusqu'à 0,35 ng/mL au 30^{ème} mois et 0,15 ng/mL au 36^{ème} mois [29].

Résumé des résultats des études FAME

Le regroupement de données des deux études FAME a montré que 28 % des patients traités par un implant au FAc de faible ou forte dose ont présenté une amélioration de leur MAVC ≥ 15 lettres au 24^{ème} mois, contre 16 % dans le groupe sham. Le suivi a montré que les résultats se sont maintenus sur au moins trois ans, environ 28 % des patients des groupes traités par implant de FAc ayant continué de présenter une amélioration de la MAVC ≥ 15 lettres. En prenant en compte uniquement les données des patients restés dans l'étude jusqu'au 36^{ème} mois, environ 33 % des patients des groupes implantés ont présenté une amélioration de la MAVC ≥ 15 lettres et 71 % à 74 % des patients ont eu besoin d'un seul implant. Le pourcentage de patients ayant reçu un traitement additionnel au laser focal/en grille a été plus élevé dans le groupe sham (60,7 %) que dans les groupes traités par implant de FAc à faible dose (40,7 % ; $p = 0,003$) ou à forte dose (34,9 % ; $p < 0,001$). L'utilisation de traitements hors protocole (injections de TA ou d'agents anti-VEGF) a été deux fois plus fréquente dans le groupe sham (33,0 %) que dans les groupes traités par implant de FAc à faible ou à forte dose (15,2 et 16,3 % respectivement). Parmi les sujets traités, 4 cas d'endophtalmie (4/768 ; 0,5 %) ont été rapportés, dont 2 n'ont pas été considérées comme liées au médicament de l'étude et ont été imputés aux suites d'une injection intravitréenne de triamcinolone et d'une vitrectomie. Les deux cas liés au traitement (2/1 028 ; 0,2 %) sont survenus au 13^{ème} et au 16^{ème} jour après mise en place de l'implant.

L'analyse des sous-groupes a montré une amélioration significative de l'AV chez les patients avec OMD chronique. En effet, un bénéfice double a été observé chez les patients des groupes traités par implant de FAc par comparaison avec le groupe contrôle. En outre, ces résultats ont été reproductibles lorsque les ensembles de données des deux études FAME ont été analysés indépendamment.

Sur la base des résultats de FAME, ILUVIEN[®] a reçu une autorisation de mise sur le marché pour le traitement de baisse d'acuité visuelle associée à l'OMD chronique lorsque la réponse aux traitements disponibles est jugée insuffisante. Le produit a reçu une autorisation de mise sur le marché en Allemagne, en Autriche, en Espagne, en France, au Portugal, et au Royaume-Uni et en cours en Italie. Une demande d'autorisation est actuellement soumise aux États-Unis.

CONCLUSIONS ET PERSPECTIVES

La durée médiane de l'OMD chez les patients recrutés dans les études FAME était de 3 ans. Le bénéfice relatif, par comparaison avec le groupe sham a été notablement supérieur chez les patients dont l'OMD était présent depuis ≥ 3 ans. Ceci suggère que les patients avec un OMD persistant ne répondant pas aux traitements actuellement disponibles, y compris la photocoagulation au laser focal/en grille, peuvent présenter une réponse favorable à la mise en place d'un implant au FAc.

Chez les patients atteints d'OMD non chronique, le traitement pourra débuter par des injections d'anti-VEGF. Si de fréquentes injections sont nécessaires, la photocoagulation au laser focal/en grille pourra être envisagée afin de diminuer la fréquence des injections. Si la réponse est insuffisante ou si la charge thérapeutique devient insoutenable, l'ajout d'un implant au FAc dans le protocole thérapeutique peut alors être utile et appréciable [28]. Chez les patients atteints d'OMD chronique, étant donné les bénéfices relatifs des implants au FAc, il peut être raisonnable d'envisager le recours à ce type de traitement à un stade précoce. Chez les patients ayant bénéficié d'une vitrectomie et présentant un OMD persistant en dépit du traitement au laser focal/en grille ou chez les patients atteints d'OMD avec intervention filtrante, l'ajout d'implants au FAc peut être envisagé à un stade très précoce du traitement [28]. Globalement, l'implant

d'acétonide de fluocinolone peut constituer un complément important aux options thérapeutiques actuelles pour les patients atteints d'OMD.

CONFLITS D'INTÉRÊT

GS : IP dans l'étude et membre du comité européen

FBC : Membre du comité européen

REMERCIEMENTS

Les services de rédaction médicale ont été fournis par Cactus Communications. Les auteurs ont conservé tout pouvoir sur le contenu du manuscrit.

RÉFÉRENCES

1. Wild S, Roglic G, Green A, Sicree R, King H. Global prevalence of diabetes: estimates for the year 2000 and projections for 2030. *Diabetes Care* 2004;27:1047–53.
2. Yau JW, Rogers SL, Kawasaki R, et al. Meta-Analysis for Eye Disease (META-EYE) Study Group. Global prevalence and major risk factors of diabetic retinopathy. *Diabetes Care* 2012;35:556–64.
3. Franc C. Epidemiology of diabetes: frightening predictions. [Article in French] *Med Sci (Paris)* 2013;29:711–4.
4. Delcourt C, Massin P, Rosilio M. Epidemiology of diabetic retinopathy: expected vs reported prevalence of cases in the French population. *Diabetes Metab* 2009;35:431–8.
5. Arden GB, Sivaprasad S. The pathogenesis of early retinal changes of diabetic retinopathy. *Doc Ophthalmol* 2012;124:15–26.
6. Qaum T, Xu Q, Jousseaume AM, et al. VEGF-initiated blood-retinal barrier breakdown in early diabetes. *Invest Ophthalmol Vis Sci* 2001;42:2408–13.
7. Funatsu H, Yamashita H, Nakamura S, et al. Vitreous levels of pigment epithelium-derived factor and vascular endothelial growth factor are related to diabetic macular edema. *Ophthalmology* 2006;113:294–301.
8. Lu M, Perez VL, Ma N, et al. VEGF increases retinal vascular ICAM-1 expression in vivo. *Invest Ophthalmol Vis Sci* 1999;40:1808–12.
9. Zhang SX, Wang JJ, Gao G, Shao C, Mott R, Ma JX. Pigment epithelium-derived factor (PEDF) is an endogenous antiinflammatory factor. *FASEB J* 2006;20:323–5.

10. Ciulla TA, Amador AG, Zinman B. Diabetic retinopathy and diabetic macular edema: pathophysiology, screening, and novel therapies. *Diabetes Care* 2003;26:2653–64.
11. Diabetic Retinopathy Clinical Research Network. A randomized trial comparing intravitreal triamcinolone acetonide and focal/grid photocoagulation for diabetic macular edema. *Ophthalmology* 2008;115:1447–9.
12. Beck RW, Edwards AR, Aiello LP, et al. Three-year follow-up of a randomized trial comparing focal/grid photocoagulation and intravitreal triamcinolone for diabetic macular edema. *Arch Ophthalmol* 2009;127:245–51.
13. Kane FE, Burdan J, Cutino A, Green KE. Iluvien: a new sustained delivery technology for posterior eye disease. *Expert Opin Drug Deliv* 2008;5:1039–46.
14. Callanan DG, Gupta S, Boyer DS, et al. Dexamethasone Intravitreal Implant in Combination with Laser Photocoagulation for the Treatment of Diffuse Diabetic Macular Edema. *Ophthalmology* 2013;120:1843-51.
15. Chang-Lin JE, Attar M, Acheampong AA, et al. Pharmacokinetic and pharmacodynamics of a sustained-release dexamethasone intravitreal implant. *Invest Ophthalmol Vis Sci* 2011;52:80–6.
16. Wang H, Sun X, Liu K, Xu X. Intravitreal ranibizumab (Lucentis R) for the treatment of diabetic macular edema: a systematic review and meta-analysis of randomized clinical control trials. *Curr Eye Res* 2012;37:661–70.
17. Regeneron and Bayer report positive one-year results from two Phase 3 trials of EYLEA[®] (aflibercept) injection for the treatment of diabetic macular edema. August 6, 2013. Available at <http://newsroom.regeneron.com/releasedetail.cfm?ReleaseID=782911>. Accessed on August 14, 2013.

18. VEGF Trap-Eye in vision impairment due to DME (VIVID-DME). Available at <http://clinicaltrials.gov/ct2/show/NCT01331681?term=VIVID-DME&rank=1>. Accessed on August 22, 2013.
19. Study of intravitreal administration of VEGF Trap-Eye (BAY86-5321) in patients with diabetic macular edema (VISTA DME). Available at <http://clinicaltrials.gov/ct2/show/NCT01363440?term=VISTA+DME&rank=1>. Accessed on August 22, 2013.
20. Felinski EA, Antonetti DA. Glucocorticoid regulation of endothelial cell tight junction gene expression: novel treatments for diabetic retinopathy. *Curr Eye Res* 2005;30:949–57.
21. Paccola L, Costa RA, Folgosa MS, Barbosa JC, Scott IU, Jorge R. Intravitreal triamcinolone versus bevacizumab for treatment of refractory diabetic macular oedema (IBEME study). *Br J Ophthalmol* 2008;92:76–80.
22. Miyamoto N, Iossifov D, Metge F, Behar-Cohen F. Early effects of intravitreal triamcinolone on macular edema: mechanistic implication. *Ophthalmology* 2006;113:2048–53.
23. Zhao M, Valamanesh F, Celerier I, et al. The neuroretina is a novel mineralocorticoid target: aldosterone up-regulates ion and water channels in Müller glial cells. *FASEB J* 2010;24:3405–15.
24. Zhao M, Bousquet E, Valamanesh F, et al. Differential regulations of AQP4 and Kir4.1 by triamcinolone acetonide and dexamethasone in the healthy and inflamed retina. *Invest Ophthalmol Vis Sci* 2011;52:6340–7.

25. Gillies MC, Sutter FK, Simpson JM, Larsson J, Ali H, Zhu M. Intravitreal triamcinolone for refractory diabetic macular edema: two-year results of a double-masked, placebo-controlled, randomized clinical trial. *Ophthalmology* 2006;113:1533–8.
26. Pearson PA, Comstock TL, Ip M, et al. Fluocinolone acetonide intravitreal implant for diabetic macular edema: a 3-year multicenter, randomized, controlled clinical trial. *Ophthalmology* 2011;118:1580–7.
27. Jager RD, Aiello LP, Patel SC, Cunningham ET, Jr. Risks of intravitreal injection: a comprehensive review. *Retina* 2004;24:676–98.
28. Campochiaro PA, Brown DM, Pearson A, et al. Sustained delivery fluocinolone acetonide vitreous implants provide benefit for at least 3 years in patients with diabetic macular edema. *Ophthalmology* 2012;119:2125–32.
29. Campochiaro PA, Nguyen QD, Hafiz Get al; FAME Study Group. Aqueous levels of fluocinoloneacetonide after administration of fluocinoloneacetonide inserts or fluocinoloneacetonide implants. *Ophthalmology* 2013;120:583–7.

Légendes des figures :**Figure 1 : Caractéristiques cliniques de la rétinopathie diabétique avec œdème maculaire**

diabétique. L'image A est une photographie de fond d'œil montrant des signes d'hypertension, de rétinopathie diabétique proliférante et d'œdème maculaire. Les traits marquants comprennent un rétrécissement artériolaire (RA), une hémorragie dans les fibres nerveuses (HFN), des exsudats profonds (EP), des nodules cotonneux (NC) et une hémorragie pré-rétinienne (HP). L'image B est une image de tomographie par cohérence optique avec coupe horizontale passant par la fovéa, correspondant à la ligne pointillée horizontale de l'image A. Elle révèle un épaissement et un œdème marqués de la macula avec des kystes (K) et du liquide sous-rétinien (LSR).

Cette image a initialement été publiée dans la banque d'images Retina. (Image A) Ratimir Lazic, MD, PhD. Marko Lukic, MD. Œdème maculaire diabétique diffus. Banque d'images Retina, 2013 ; Image numéro 656. (Image B) Mallika Goyal, MD. Maculopathie diabétique ischémique. Banque d'images Retina, 2013 ; Image numéro 2845. © American Society of Retina Specialists.

Figure 2 : Physiopathologie multifactorielle de l'œdème maculaire diabétique et cibles potentielles du traitement. Le schéma montre que les corticoïdes modulent plusieurs voies impliquées dans l'œdème maculaire diabétique (segments sur fond rose).

Figure 3 : Implant d'ILUVIEN®. Le dessin sur l'image A montre l'emplacement de l'implant ILUVIEN® et l'image B montre la taille de l'implant. L'image C montre le site d'injection et présente une vue intra oculaire de l'implant à la pars plana. L'image D montre la localisation de l'implant dans la région inférieure du vitré.

Figure 4 : Figure montrant les concentrations cumulées moyennes du principe actif libérées par l'implant ILUVIEN®.

Figure 5 : Résumé des résultats du traitement de l'œdème maculaire diabétique par l'acétonide de fluocinolone (études FAME). Les graphiques montrent le pourcentage de patients ayant présenté une amélioration ≥ 15 lettres par rapport à l'inclusion, d'après l'ensemble des données regroupées des études FAME A et FAME B, parmi les patients atteints d'œdème maculaire diabétique (OMD) non chronique (image A) et d'OMD chronique (≥ 3 ans) (image B).

Figure 6 : Figure montrant l'amélioration de \geq deux stades sur l'échelle d'évaluation de la rétinopathie diabétique ETDRS (Early Treatment Diabetic Retinopathy Study) chez les patients atteints d'œdème maculaire diabétique (OMD) non chronique (image A) et d'OMD chronique (≥ 3 ans) (image B).

Figure 1

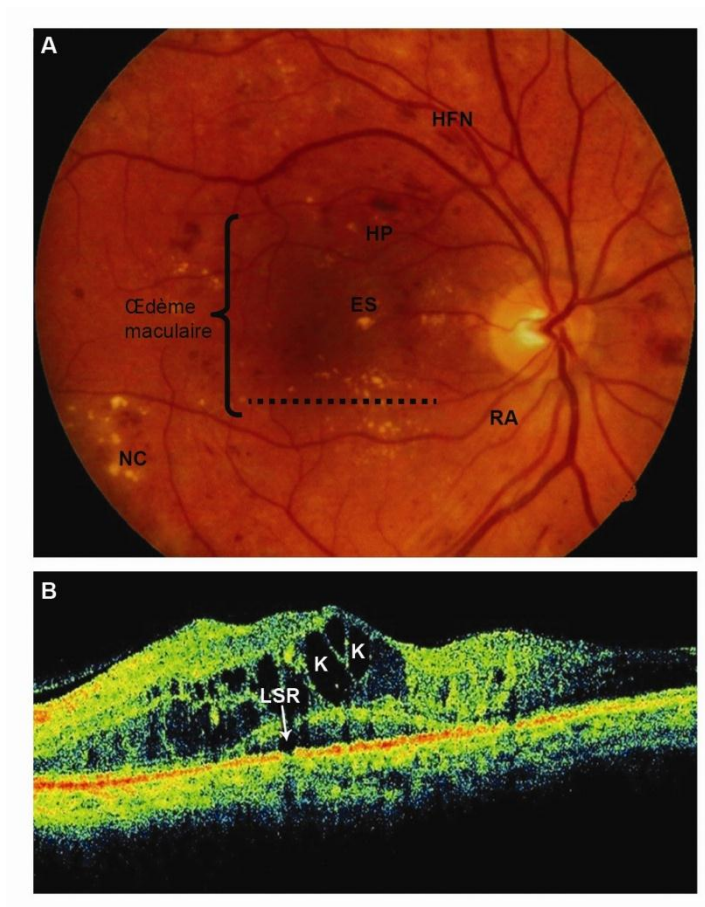


Figure 2

Modification Anatomiques

Facteurs Biochimiques

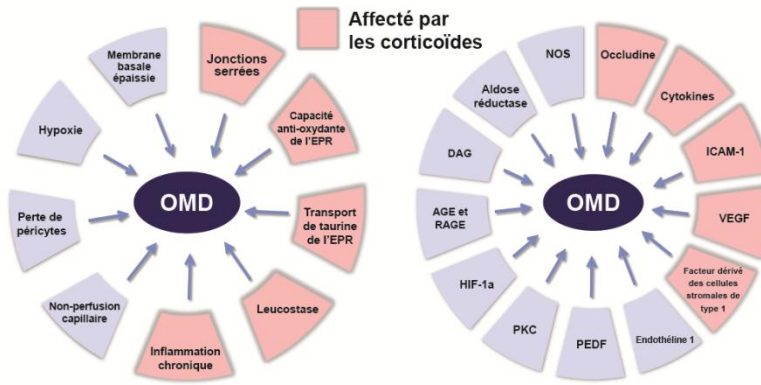


Figure 3

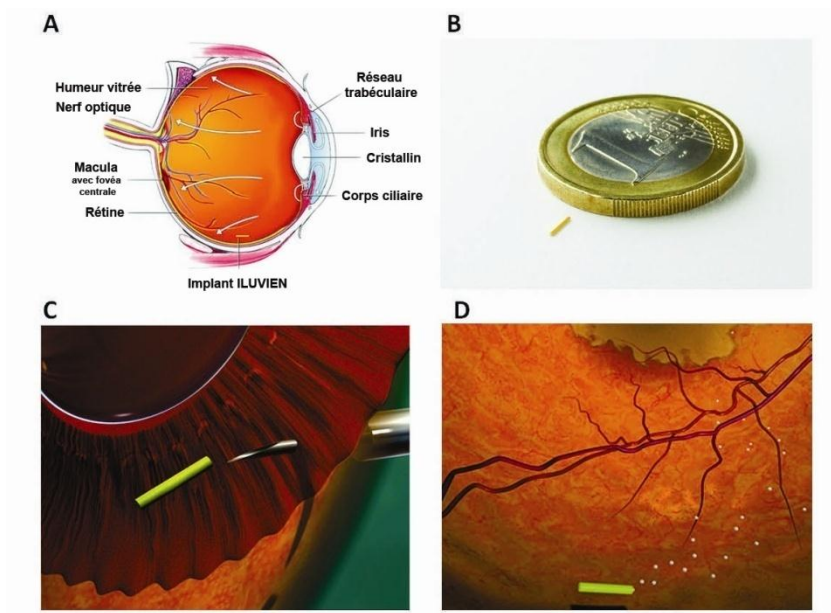


Figure 4 :

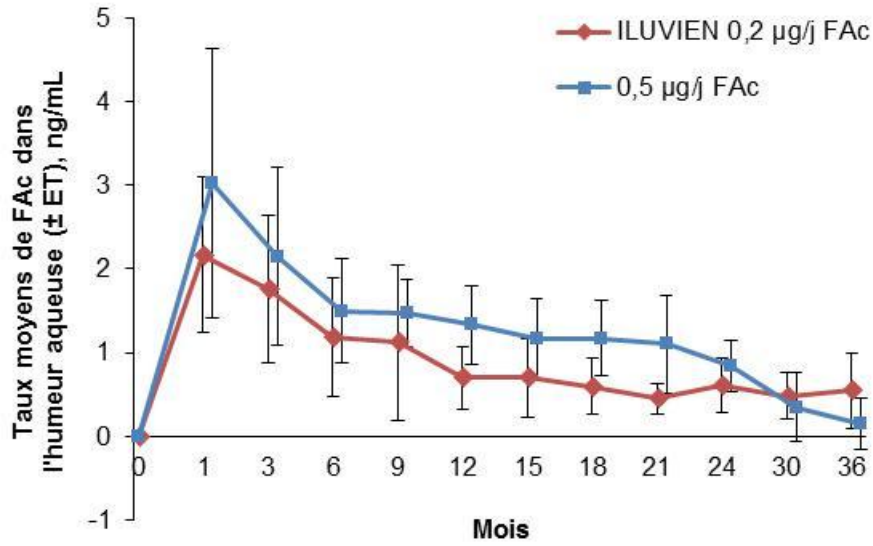


Figure 5

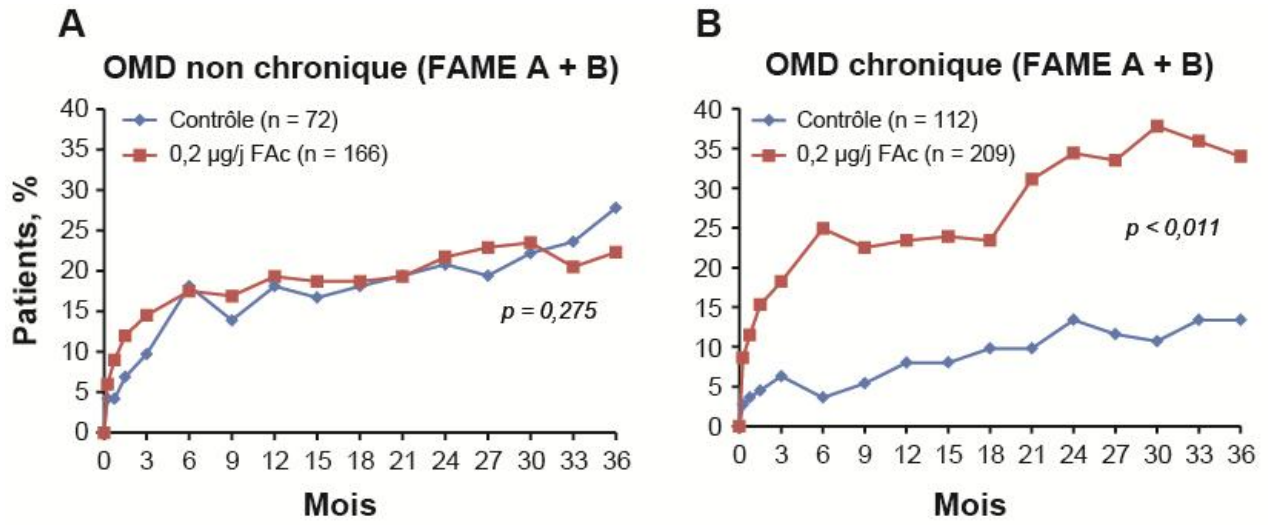


Figure 6 :

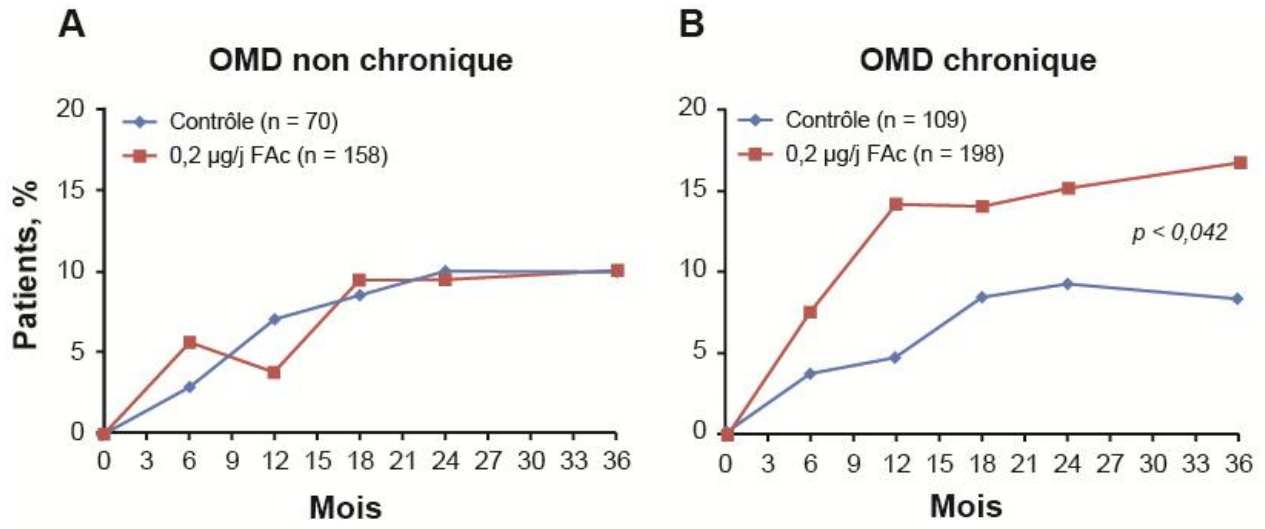


Tableau 1 : Analyse comparative de différents corticoïdes. (Adapté d'après Kane et coll., 2008 et Campochiaro et coll., 2010) [10, 21].

Composé (dénomination commerciale)	Dose intravitréenne/ durée (mois)	Dose quotidienne estimée	Dose totale	Procédure d'administration	Durée d'action
Acétonide de triamcinolone (Kenalog[®])	4 mg / 3 mois	44,4 µg	4 mg	Par injection	~ 3 mois
Acétonide de fluocinolone (Retisert[®])	0,59 mg / 30 mois	0,6 µg initialement, puis 0,3 à 0,4 µg après 1 mois	500 µg	Incision et suture	2,5 ans
Dexaméthasone (Ozurdex[®])	700 µg / 3 à 6 mois	11,7 µg	750 µg	Par injection	~ 4 mois
Acétonide de fluocinolone (ILUVIEN[®])	0,5 µg / 18 à 24 mois ou 0,2 µg / 24 à 30 mois	0,5 ou 0,2 µg	180 µg	Par injection	3 ans

Tableau 2 : Pourcentage de patients atteints d'OMD ayant présenté un gain de ≥ 15 lettres par rapport à l'inclusion d'après les données groupées des études FAME (FAME A et FAME B).

Au 36 ^{ème} mois	Groupe de traitement simulé	Groupe traité à faible dose	Valeur de <i>p</i>	Groupe traité à forte dose	Valeur de <i>p</i>
Données groupées des études FAME					
Pourcentage de patients atteints d'OMD de longue durée ayant présenté un gain ≥ 15 lettres	13,4%	34,0%	< 0,001	28,8%	0,002
Pourcentage de patients atteints d'OMD depuis < 3 ans, inclus dans les groupes traités par implants de FAc, ayant présenté un gain ≥ 15 lettres	27,8%	22,3%	NS	26,4%	NS
Étude FAME A*					
Pourcentage de patients atteints d'OMD depuis ≥ 3 ans ayant présenté un gain ≥ 15 lettres	13,6%	31,8%	0,010		
Pourcentage de patients atteints d'OMD depuis < 3 ans ayant présenté un gain ≥ 15 lettres	28,6%	24,1%	NS		
Étude FAME B#					
Pourcentage de patients atteints d'OMD depuis ≥ 3 ans ayant présenté un gain ≥ 15 lettres	13,2%	36,4%	0,004		
Pourcentage de patients atteints d'OMD depuis < 3 ans ayant présenté un gain ≥ 15 lettres	27,0%	20,7%	NS		
Score de lettres					

* FAME A : 49 centres aux États-Unis, au Canada, en France, en Allemagne, en Pologne, au Royaume-Uni et en Inde ;

FAME B : 52 centres aux États-Unis, en Italie, au Portugal, en Espagne et en Inde

NS = non significative